

Imagen clínica

Neumatoceles tras accidente de alto impacto

Pneumatoceles After High Impact Accident

Ana Fulgencio Delgado^{a,*}, Antonia Mora Jurado^b y Sindy B. Cedeño de Jesús^a

^a Unidad de Neumología, Hospital Infanta Elena, Huelva, España

^b Servicio de Radiodiagnóstico, Hospital Infanta Elena, Huelva, España

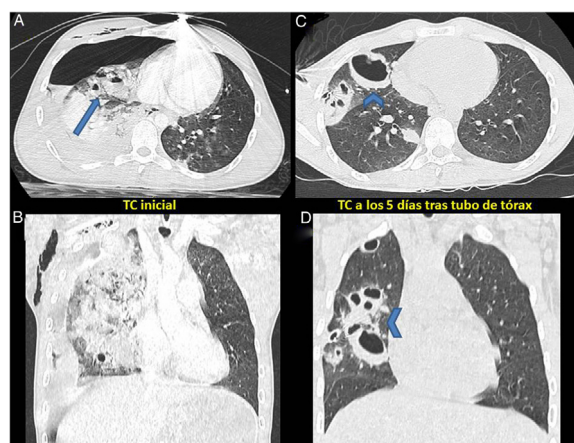


Figura 1. A y B) TCMD de tórax, corte axial y coronal: extensa hemorragia alveolar derecha en cuyo seno se identifican espacios quísticos con niveles hidroaéreos compatibles con laceraciones pulmonares (flecha). Hidroneumotórax y enfisema subcutáneo derechos. Pequeños focos contusivos pulmonares izquierdos. C y D) TCMD de tórax, corte axial y coronal: reexpansión pulmonar tras tubo de tórax, con práctica resolución de la hemorragia alveolar derecha. Los espacios quísticos hidroaéreos presentes en el estudio previo han perdido los niveles y presentan ahora un aspecto extraño en relación con neumatoceles postraumáticos (puntas de flecha).

Varón de 17 años que sufre un accidente de moto con traumatismo torácico lateral izquierdo cerrado de alto impacto. No tenía antecedentes de interés. A su ingreso se aprecia en la TC torácica la formación de neumotórax con varias áreas de contusión pulmonar bilaterales (fig. 1 A y B). Se coloca drenaje torácico durante 5 días y, ante la presencia de fuga aérea persistente a esfuerzos máximos, se realiza una nueva TC. En esta, se aprecia expansión casi completa del pulmón y formaciones quísticas de gran tamaño que se corresponden con neumatoceles (fig. 1 C y D).

El neumatocele es un espacio aéreo con pared dentro del parénquima pulmonar que puede ser secundario a un traumatismo, a un proceso infeccioso o a una distensión excesiva del pulmón. La laceración del parénquima por el trauma forma un espacio ovoideo que se rellena de aire y/o sangre¹. Su incidencia es del 3%¹ y es más

frecuente a edades tempranas. Plantea el diagnóstico diferencial con enfermedades infecciosas, quistes congénitos o malformaciones adenoides quísticas. Los antecedentes de traumatismo y las contusiones pulmonares orientan al neumatocele². Suele resolverse espontáneamente. El tratamiento va dirigido a asegurar la correcta oxigenación y se utilizará antibioterapia si hay sospecha de infección secundaria con formación de abscesos.

Bibliografía

1. Celik B, Basoglu A. Posttraumatic pulmonary pseudocyst: A rare complication of blunt chest trauma. *Thorac Cardiovasc Surg.* 2006;54:433–5.
2. Phillips B, Shaw J, Turco L, McDonald D, Carey J, Balcers M, et al. Traumatic pulmonary pseudocyst: An underreported entity. *Injury.* 2017;48:214–20.

* Autor para correspondencia.

Correo electrónico: ana.fd88@gmail.com (A. Fulgencio Delgado).

<https://twitter.com/InfantaElenaH> (A. Fulgencio Delgado)