

doi: 10.7499/j.issn.1008-8830.2404013

病例报告

## EEF1A2基因变异致发育性癫痫性脑病33型1例

贺海兰 林雪芹 王晓乐 彭盼 肖慧 尹飞 彭镜

(中南大学湘雅医院儿童医学中心神经专科, 湖南长沙 410008)

**[摘要]** 患儿, 男, 7月龄, 表现为重度全面发育落后、难治性癫痫、肌张力降低、眼球震颤、眼距宽、鼻梁塌陷、上唇外翻、高腭弓和隐睾, 基因检测发现 *EEF1A2* 基因存在 c.364G>A(p.E122K) 新生杂合错义变异, 最终该患儿确诊为 *EEF1A2* 基因变异致常染色体显性遗传发育性癫痫性脑病33型。该病例报道提示, 对不明原因婴儿期起病的重度-极重度全面发育落后/智力障碍、难治性癫痫患儿, 尤其是存在肌张力低下、语言缺失、颅面部畸形者, 应考虑 *EEF1A2* 基因变异可能, 应尽早完善遗传学检测协助诊断。

[中国当代儿科杂志, 2024, 26(8): 861-864]

**[关键词]** 全面发育落后; 智力障碍; 癫痫; *EEF1A2* 基因; 婴儿

### Developmental and epileptic encephalopathy 33 caused by *EEF1A2* gene mutation: a case report

HE Hai-Lan, LIN Xue-Qin, WANG Xiao-Le, PENG Pan, XIAO Hui, YIN Fei, PENG Jing. Department of Neurology, Children's Medical Center, Xiangya Hospital, Central South University, Changsha 410008, China (Email: 171781197@qq.com)

**Abstract:** A boy, aged 7 months, presented with severe global developmental delay (GDD), refractory epilepsy, hypotonia, nystagmus, ocular hypertelorism, a broad nasal bridge, everted upper lip, a high palatal arch, and cryptorchidism. Genetic testing revealed a *de novo* heterozygous missense mutation of c.364G>A(p.E122K) in the *EEF1A2* gene, and finally the boy was diagnosed with autosomal dominant developmental and epileptic encephalopathy 33 caused by the *EEF1A2* gene mutation. This case report suggests that for children with unexplained infancy-onset severe to profound GDD/intellectual disability and refractory epilepsy, genetic testing for *EEF1A2* gene mutations should be considered. This is particularly important for those exhibiting hypotonia, nonverbal communication, and craniofacial deformities, to facilitate a confirmed diagnosis. [Chinese Journal of Contemporary Pediatrics, 2024, 26(8): 861-864]

**Key words:** Global developmental delay; Intellectual disability; Epilepsy; *EEF1A2* gene; Infant

患儿, 男, 7月龄, 因发育落后、抽搐4个月就诊。患儿3月龄不能抬头, 并出现抽搐, 表现为大叫一声后, 意识丧失, 双眼上翻, 双手握拳, 面色口唇发绀, 持续数十秒, 发作时测体温37.5℃, 当日共发作3次, 未予特殊处理。4月龄再次出现抽搐, 发作形式及持续时间与之前相同, 遂至当地医院住院, 完善4h脑电图示多量广泛尖波、棘波、多棘波阵发。头颅磁共振成像示内囊前肢髓鞘化落后于月龄, 胼胝体细薄(图1)。诊断为“癫痫、发育落后”, 予左乙拉西坦(每日

40 mg/kg) 治疗, 仍有反复发作, 1~2次/周。4个月20d加用托吡酯(每日3 mg/kg), 发作改善不明显。6月龄出现发呆愣神, 双眼凝视, 呼之不应。7月龄出现间断双侧眼球水平震颤, 抬头仍不稳, 不会独坐、翻身、爬, 不能“啾呀”发音。为进一步诊治, 来我院就诊。既往有反复呼吸道感染病史。患儿系第2胎第2产, 胎龄39周, 因“疤痕子宫”剖宫产娩出, 无抢救窒息史, 出生体重3.1 kg, 生后混合喂养。母亲孕期身体健康, 否认毒物、放射线接触史。父母身体健康, 否认近亲

[收稿日期] 2024-04-03; [接受日期] 2024-07-04

[基金项目] 国家自然科学基金(82201316)。

[作者简介] 贺海兰, 女, 博士, 助理研究员。Email: 171781197@qq.com。

婚配，有一同母异父哥哥，身体健康，否认家族有神经精神疾病或遗传病史。

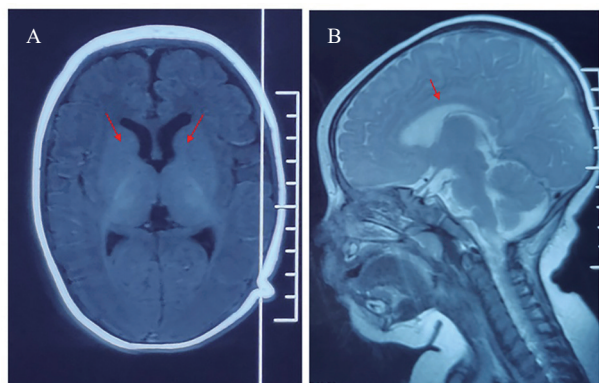


图 1 先证者 4 月龄时头颅磁共振成像检查结果 图 A 为 T<sub>1</sub> 加权像，内囊前肢髓鞘化落后于月龄；图 B 为 T<sub>2</sub> 加权像，胼胝体细薄。箭头所示为病变位置。

体格检查：体重 10 kg ( $P_{75} \sim P_{90}$ )，身高 79 cm ( $>P_{97}$ )，头围 45 cm ( $P_{75}$ )。前囟平软，约 0.5 cm × 0.5 cm。神志清楚，反应迟钝，追光、追物、追声欠佳，偶可逗笑，双眼球间断有水平震颤，不能抓物，眼距宽，鼻梁塌陷、上唇外翻、高腭弓。心肺腹检查未见异常。四肢肌力正常，四肢肌张力稍降低，腱反射未引出，病理征阴性，手掌、脚掌脱皮。双侧阴囊未触及睾丸。

辅助检查：入院后血常规、尿常规、肝功能、肾功能、心肌酶、电解质、血脂、动脉血气分析、血乳酸、血糖、血氨基酸和酰基肉碱筛查未见异常。7 月龄 4 h 视频脑电图示弥漫性大量 2~5 Hz 混合活动低-中波幅，发作间期睡眠期广泛性棘慢波/尖慢波。家系全外显子组测序示 *EEF1A2* 基因 4 号外显子存在 c.364G>A(p.E122K) (NM\_001958.5) 杂合错义变异。Sanger 测序示患儿父母该位点均为野生型，提示该变异为新生变异 (图 2)。本例患儿是第 364 位核苷酸 G 突变为 A，导致其编码的蛋白第 122 位谷氨酸变成赖氨酸，依据美国医学遗传学与基因组学学会变异分类标准与指南<sup>[1]</sup>，该变异评定为致病性变异 (PS1+PS2+PS3+PM1+PM2)。

结合临床特点及辅助检查，最终该患儿诊断为：(1) 常染色体显性遗传发育性癫痫性脑病 33 型 (developmental and epileptic encephalopathy 33, DEE33)；(2) 隐睾。将患儿托吡酯加量至 5 mg/(kg·d)，发作减少，7~10 d 发作 1 次。1 岁 1 月龄发作频率增加，4 h 视频脑电图示清醒期、睡眠

期双侧后头部为主多灶性或广泛性尖波、棘波、棘慢波/尖慢波、多棘慢波，清醒期全面性发作、肌阵挛发作，加用丙戊酸钠 (每日 20 mg/kg)，仍有反复发作，表现为全身抖动一下，持续 2~3 s，每小时发作数次。1 岁 3 月龄加用氯巴占 (每日 10 mg)，左乙拉西坦减量，发作减少，每日发作数次，表现为白天入睡前出现轻微点头。随访至 1 岁 8 个月，患儿对外界反应好转，追光、追物可，能“咿呀”发音，会无意识发“baba、mama”音，不能听懂简单指令，抬头稳，不能翻身、独坐、独走，持物差，四肢肌张力偏低，腱反射未引出，病理征阴性。双侧阴囊未触及睾丸。

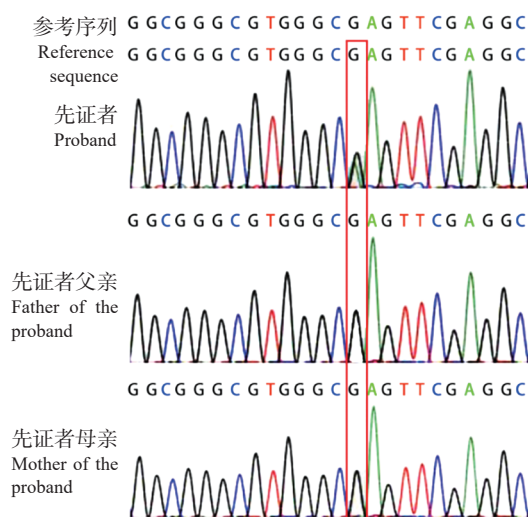


图 2 患儿及其父母 *EEF1A2* 基因 Sanger 测序图 先证者 *EEF1A2* 基因存在 c.364G>A(p.E122K) 杂合变异，父母均为野生型。红框内为突变位点。

讨论：*EEF1A2* 基因定位于人类染色体 20q13.3，编码真核细胞翻译延长因子 1α2 (eukaryotic translation elongation factor 1, alpha-2, eEF1A2)。*EEF1A2* 是常染色体显性遗传 DEE33 和常染色体显性遗传智力障碍 38 型的致病基因。真核细胞翻译延长因子 1α 有两种同分异构体，即 eEF1A1 和 eEF1A2，分别由 *EEF1A1* 和 *EEF1A2* 基因编码，其通过促进氨基酰 tRNA 与核糖体 A 位点的结合，对蛋白质合成过程新生多肽的延伸发挥重要作用<sup>[2]</sup>。eEF1A1 在各种组织中广泛表达；eEF1A2 在脑、心肌、骨骼肌中特异表达<sup>[3]</sup>。eEF1A1 在整个发育过程中均广泛表达，但出生后在神经元、骨骼和心脏中表达量下降，最终被 eEF1A2 完全取代<sup>[3]</sup>，这个过程在小鼠出生后 21 d 左右完成。

eEF1A1和eEF1A2的互斥表达与*Eef1a2*基因敲除小鼠断奶前表现正常,约生后21 d开始出现震颤、共济失调、伴或不伴自发性癫痫发作,28 d内死亡相符<sup>[4]</sup>。

2012年de Ligt等<sup>[5]</sup>首次报道1例*EEF1A2*基因错义变异导致重度智力障碍(intellectual disability, ID)和癫痫患者。迄今为止,英文文献共报道41例*EEF1A2*基因变异患者<sup>[6-18]</sup>,未见相关中文病例报道。包括本文病例,共42例*EEF1A2*基因变异患者,男性17例,女性23例,2例未描述性别,报道时年龄为1岁3个月至32岁<sup>[6-18]</sup>。*EEF1A2*基因共有18种不同变异位点,均为错义变异,无移码、剪接、无义等功能缺失变异<sup>[6-18]</sup>。这种独特的基因变异谱提示,*EEF1A2*基因杂合功能丧失性变异可能导致人类胚胎致死,或者人类可以耐受*EEF1A2*基因杂合功能丧失性变异,也提示*EEF1A2*基因杂合错义变异可能是通过功能获得或显性负效应致病。18种*EEF1A2*基因变异散布在整个基因的编码序列中,无明确的基因型-表型相关性<sup>[6-18]</sup>。42例*EEF1A2*基因变异患者均有全面发育落后(global developmental delay, GDD)/ID,以重度-极重度为主,多数患者存在语言缺失、难治性癫痫、肌张力降低、运动障碍、面部外观异常、小头畸形等<sup>[6-18]</sup>。该病预后差,多数癫痫发作难以控制,已报道4例死亡病例,2例死于神经退行性病<sup>[7]</sup>,2例死于心力衰竭<sup>[6]</sup>,因此*EEF1A2*基因变异患者除了神经功能评估,还应进行心脏功能评估。本例患儿以重度GDD、语言缺失、早发难治性癫痫、四肢肌张力低下、眼球震颤、面部外观异常和隐睾为主要表现,*EEF1A2*基因存在c.364G>A(p.E122K)新生杂合错义变异,该变异已在8例患者中报道<sup>[7-9, 12, 16]</sup>。文献报道的8例p.E122K变异患者均存在中度-重度GDD/ID和癫痫发作,7例语言缺失,5例肌张力低下,6例颅面部外观异常<sup>[7-9, 12, 16]</sup>。本例患儿临床表现与文献报道的8例p.E122K变异患者临床表型相符,因此,结合临床表现及基因检测结果最终确诊为常染色体显性遗传DEE33。

综上所述,*EEF1A2*基因变异患者临床特点为婴儿期起病,重度-极重度GDD/ID、语言缺失、难治性癫痫、肌张力减低、颅面畸形等。该病预后差,可因心力衰竭和神经退行性病导致早期死亡,因此*EEF1A2*基因变异患者都应进行神经功能和心脏功能评估。

作者贡献声明:贺海兰负责文章设计和撰写;林雪芹、王晓乐、彭盼、肖慧负责病例收集;尹飞、彭镜负责病例筛选和审核。

利益冲突声明:所有作者声明无利益冲突。

#### [参 考 文 献]

- [1] Richards S, Aziz N, Bale S, et al. Standards and guidelines for the interpretation of sequence variants: a joint consensus recommendation of the American College of Medical Genetics and Genomics and the Association for Molecular Pathology[J]. Genet Med, 2015, 17(5): 405-424. PMID: 25741868. PMCID: PMC4544753. DOI: 10.1038/gim.2015.30.
- [2] McLachlan F, Sires AM, Abbott CM. The role of translation elongation factor eEF1 subunits in neurodevelopmental disorders [J]. Hum Mutat, 2019, 40(2): 131-141. PMID: 30370994. DOI: 10.1002/humu.23677.
- [3] Chambers DM, Peters J, Abbott CM. The lethal mutation of the mouse wasted (wst) is a deletion that abolishes expression of a tissue-specific isoform of translation elongation factor 1alpha, encoded by the *Eef1a2* gene[J]. Proc Natl Acad Sci U S A, 1998, 95(8): 4463-4468. PMID: 9539760. PMCID: PMC22512. DOI: 10.1073/pnas.95.8.4463.
- [4] Newbery HJ, Gillingwater TH, Dharmasaroja P, et al. Progressive loss of motor neuron function in wasted mice: effects of a spontaneous null mutation in the gene for the *eEF1A2* translation factor[J]. J Neuropathol Exp Neurol, 2005, 64(4): 295-303. PMID: 15835265. DOI: 10.1093/jnen/64.4.295.
- [5] de Ligt J, Willemsen MH, van Bon BW, et al. Diagnostic exome sequencing in persons with severe intellectual disability[J]. N Engl J Med, 2012, 367(20): 1921-1929. PMID: 23033978. DOI: 10.1056/NEJMoa1206524.
- [6] Cao S, Smith LL, Padilla-Lopez SR, et al. Homozygous *EEF1A2* mutation causes dilated cardiomyopathy, failure to thrive, global developmental delay, epilepsy and early death[J]. Hum Mol Genet, 2017, 26(18): 3545-3552. PMID: 28911200. PMCID: PMC5886049. DOI: 10.1093/hmg/ddx239.
- [7] Carvill GL, Helbig KL, Myers CT, et al. Damaging *de novo* missense variants in *EEF1A2* lead to a developmental and degenerative epileptic-dyskinetic encephalopathy[J]. Hum Mutat, 2020, 41(7): 1263-1279. PMID: 32196822. PMCID: PMC7292794. DOI: 10.1002/humu.24015.
- [8] De Rinaldis M, Giorda R, Trabacca A. Mild epileptic phenotype associates with *de novo eef1a2* mutation: case report and review [J]. Brain Dev, 2020, 42(1): 77-82. PMID: 31477274. DOI: 10.1016/j.braindev.2019.08.001.
- [9] Inui T, Kobayashi S, Ashikari Y, et al. Two cases of early-onset myoclonic seizures with continuous parietal delta activity caused by *EEF1A2* mutations[J]. Brain Dev, 2016, 38(5): 520-524. PMID: 26682508. DOI: 10.1016/j.braindev.2015.11.003.
- [10] Kaneko M, Rosser T, Raca G. Dilated cardiomyopathy in a

- patient with autosomal dominant *EEF1A2*-related neurodevelopmental disorder[J]. *Eur J Med Genet*, 2021, 64(1): 104121. PMID: 33307280. DOI: [10.1016/j.ejmg.2020.104121](https://doi.org/10.1016/j.ejmg.2020.104121).
- [11] Kaur S, Van Bergen NJ, Gold WA, et al. Whole exome sequencing reveals a *de novo* missense variant in *EEF1A2* in a Rett syndrome-like patient[J]. *Clin Case Rep*, 2019, 7(12): 2476-2482. PMID: 31893083. PMCID: PMC6935606. DOI: [10.1002/ccr3.2511](https://doi.org/10.1002/ccr3.2511).
- [12] Lam WW, Millichap JJ, Soares DC, et al. Novel *de novo* *EEF1A2* missense mutations causing epilepsy and intellectual disability[J]. *Mol Genet Genomic Med*, 2016, 4(4): 465-474. PMID: 27441201. PMCID: PMC4947865. DOI: [10.1002/mgg3.219](https://doi.org/10.1002/mgg3.219).
- [13] Lance EI, Kronenbueger M, Cohen JS, et al. Successful treatment of choreo-athetotic movements in a patient with an *EEF1A2* gene variant[J]. *SAGE Open Med Case Rep*, 2018, 6: 2050313X18807622. PMID: 30377530. PMCID: PMC6202747. DOI: [10.1177/2050313X18807622](https://doi.org/10.1177/2050313X18807622).
- [14] Long K, Wang H, Song Z, et al. *EEF1A2* mutations in epileptic encephalopathy/intellectual disability: understanding the potential mechanism of phenotypic variation[J]. *Epilepsy Behav*, 2020, 105: 106955. PMID: 32062104. DOI: [10.1016/j.yebeh.2020.106955](https://doi.org/10.1016/j.yebeh.2020.106955).
- [15] Lopes F, Barbosa M, Ameur A, et al. Identification of novel genetic causes of Rett syndrome-like phenotypes[J]. *J Med Genet*, 2016, 53(3): 190-199. PMID: 26740508. DOI: [10.1136/jmedgenet-2015-103568](https://doi.org/10.1136/jmedgenet-2015-103568).
- [16] Nakajima J, Okamoto N, Tohyama J, et al. *De novo* *EEF1A2* mutations in patients with characteristic facial features, intellectual disability, autistic behaviors and epilepsy[J]. *Clin Genet*, 2015, 87(4): 356-361. PMID: 24697219. DOI: [10.1111/cge.12394](https://doi.org/10.1111/cge.12394).
- [17] Veeramah KR, Johnstone L, Karafet TM, et al. Exome sequencing reveals new causal mutations in children with epileptic encephalopathies[J]. *Epilepsia*, 2013, 54(7): 1270-1281. PMID: 23647072. PMCID: PMC3700577. DOI: [10.1111/epi.12201](https://doi.org/10.1111/epi.12201).
- [18] Vogt LM, Lorenzo M, B Prendergast D, et al. *EEF1A2* pathogenic variant presenting in an infant with failure to thrive and frequent apneas requiring respiratory support[J]. *Am J Med Genet A*, 2022, 188(10): 3106-3109. PMID: 35938194. DOI: [10.1002/ajmg.a.62932](https://doi.org/10.1002/ajmg.a.62932).

(本文编辑: 王颖)

(版权所有©2024中国当代儿科杂志)