

HNO 2024 · 72:825–828
<https://doi.org/10.1007/s00106-024-01450-x>
 Angenommen: 6. Februar 2024
 Online publiziert: 18. März 2024
 © The Author(s) 2024

Redaktion
 Friedrich Bootz, Bonn



Plötzlich auftretende Doppelbilder – eine interdisziplinär behandelte Komplikation

C. Schmit¹ · A. Runge¹ · A. Jöbstl² · G. Widmann² · J. Schmutzhard¹ · B. Hofauer¹

¹ Universitätsklinik für Hals-, Nasen- und Ohrenheilkunde, Medizinische Universität Innsbruck, Innsbruck, Österreich

² Universitätsklinik für Radiologie, Medizinische Universität Innsbruck, Innsbruck, Österreich

Falldarstellung

Anamnese

Unser 15-jähriger Patient stellte sich mit seit zwei Tagen bestehender Abgeschlagenheit sowie nun neu aufgetretenen Doppelbildern bei dem Blick nach rechts auf der Hals-Nasen-Ohren-Klinik vor. Der junge Kampfsportler berichtete, vor vier Wochen Ohrschmerzen rechts gehabt zu haben.

Ein rezentes Trauma wurde seinerseits verneint. Zum Zeitpunkt der Vorstellung wurden otologische Beschwerden, insbesondere Otagie, Otorrhö, Schwindel, Tinnitus oder eine subjektive Hörminderung verneint.

Auch rhinosinuitische Beschwerden, Fieber oder Kopfschmerzen wurden verneint. Sonstige Vorerkrankungen waren nicht bekannt, laut seiner Mutter hatte er in der Kindheit nicht unter rezidivierenden Mittelohrentzündungen oder Paukenergüssen gelitten.

Klinische Untersuchung

In der Ohrmikroskopie zeigte sich das Trommelfell auf der rechten Seite differenziert und reizlos, die Pauke eindeutig lufthaltig, und das Valsalva-Manöver zeigte sich prompt positiv.

Ein durchgeführtes Tonaudiogramm zeigte einen regelrechten, altersentsprechenden

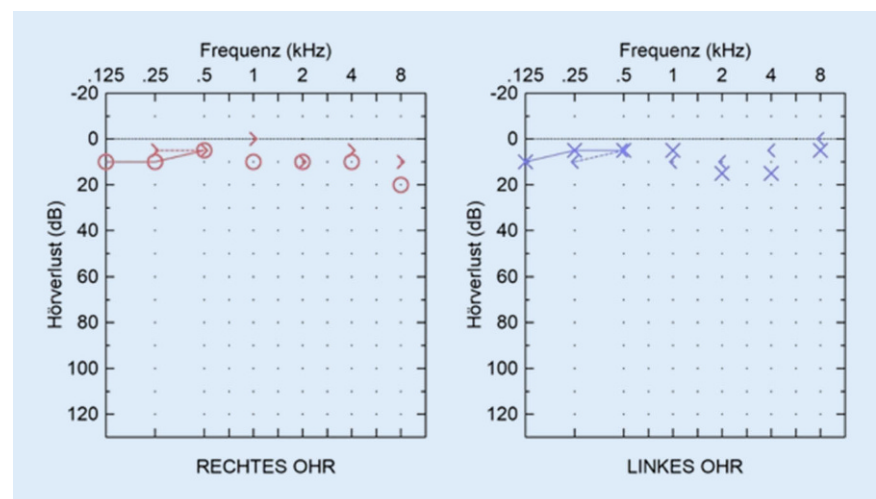


Abb. 1 ▲ Tonaudiogramm. Es zeigte sich ein annähernd seitensymmetrischer Befund ohne Schallleitungs- oder Schallempfindungskomponente



QR-Code scannen & Beitrag online lesen

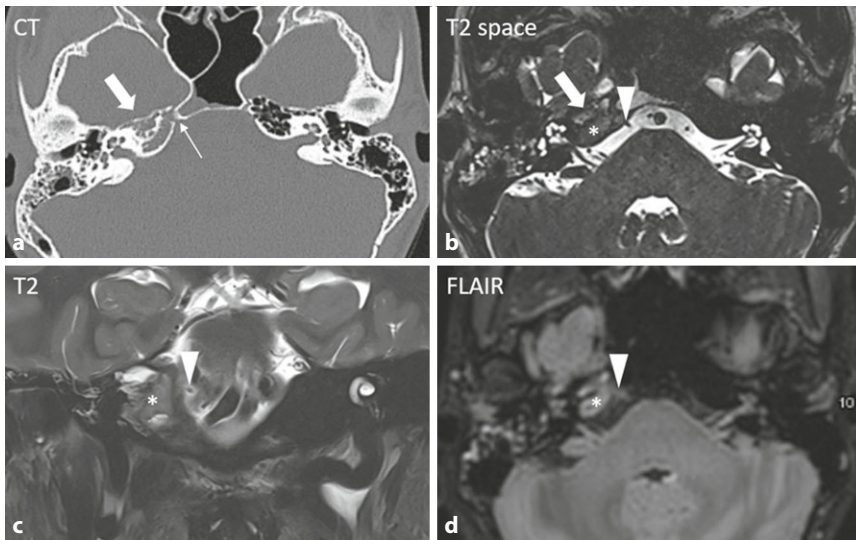


Abb. 2 **a** Die hochauflösende axiale CT-Bildgebung zeigt eine lytische Destruktion der Knochen trabekel des petrosen Apex sowie dessen Obliteration ohne Expansion (*dicker Pfeil*). **b–d** In der Magnetresonanztomographie (MRT) ergibt sich korrelierend das Bild eines inflammatorischen Pseudotumors im petrosen Apex (*Stern*). **a** Der N. abducens kann computertomographisch nicht direkt visualisiert werden, aber sein Verlauf im Dorello-Kanal durch die zerstörte Felsenbeinspitze ist darstellbar (*dünnere Pfeil*). **b–d** Die axialen T2-Space-, FLAIR- und die koronaren T2-Bilder erlauben eine direkte Visualisierung des N. abducens (*Pfeilspitze*) angrenzend an die entzündlichen Veränderungen

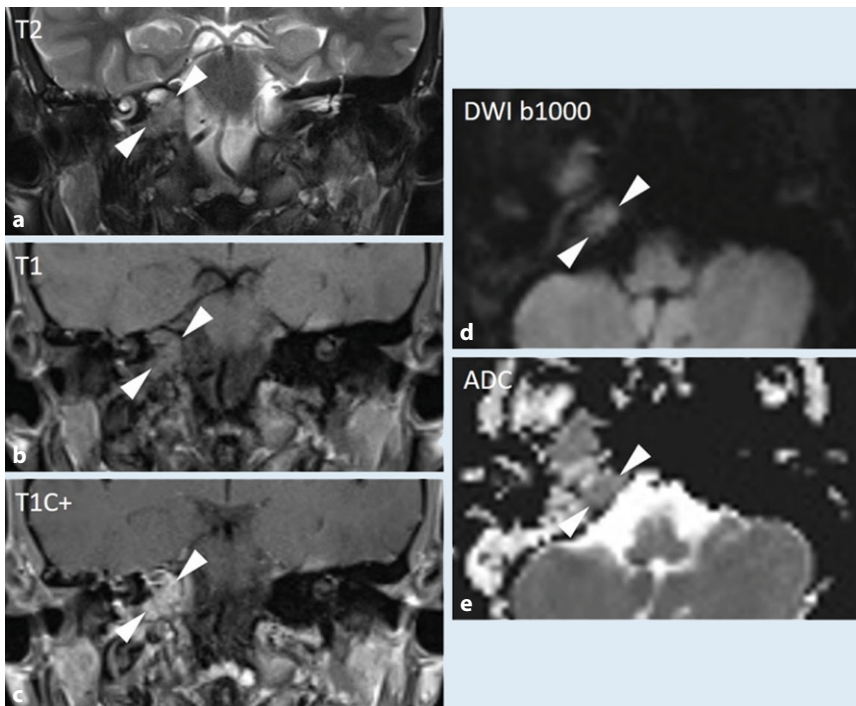


Abb. 3 **a** T2-gewichtet zeigt sich eine geringe Hyperintensität des petrosen Apex mit isointensem Signal in **b** T1 sowie homogenem Kontrastmittelenhancement in **c** T1C+. Es besteht keine Diffusionsstörung bei nur geringer Hyperintensität in der **d** DWI (Folge des T2-Shine-Through-Effekts) und ohne relevanten Abfall der **e** Apparent Diffusion Coefficient-Werte (ADC).

chenden Befund (**Abb. 1**), die Impedanz entsprach beidseits einem Typ A.

Der restliche HNO-Status ergab keinen pathologischen Befund.

In der orientierenden neurologischen Untersuchung zeigte sich eine Augenmobbilitätsstörung, entsprechend einer isolierten Parese des N. abducens (VI) auf der rechten Seite mit resultierenden horizontalen Doppelbildern beim Blick nach rechts. Die restlichen Hirnnerven zeigten sich in der klinischen Prüfung intakt.

Diagnostik und weiteres Prozedere

Die unmittelbar eingeleiteten diagnostischen Maßnahmen beinhalteten eine Computertomographie (CT) des Schädels, eine Liquorpunktion sowie eine tiefgreifende laborchemische Untersuchung.

Die durchgeführte Liquoruntersuchung stellte sich unauffällig dar, und in der laborchemischen Untersuchung zeigten sich lediglich eine minimale Leukozytose mit 11,49 G/l, das C-reaktive Protein (CRP) bei 0,95 mg/dl.

Die hochauflösende axiale CT-Bildgebung zeigte eine Obliteration der Felsenbeinspitze mit lytischer Destruktion der Knochen trabekel. Die zerebralen sowie Mittelohr- und Innenohrstrukturen zeigten sich unauffällig. Bildgebend zeigte sich der Verlauf des N. abducens im Dorello-Kanal durch die zerstörte Felsenbeinspitze (**Abb. 2**).

In weiterer Folge erfolgte noch eine zerebrale Magnetresonanztomographie (MRT), hier ergab sich korrelierend das Bild eines inflammatorischen Pseudotumors im petrosen Apex. Der N. abducens zeigte sich unmittelbar angrenzend an die entzündlichen Veränderungen (**Abb. 2 und 3**).

Entsprechend der Verdachtsdiagnose erfolgte die sofortige Einleitung einer antibiotischen Therapie sowie eine interdisziplinäre Rücksprache mit den Kolleg*innen der Neurochirurgie.

» Diagnose: Gradenigo-Syndrom

Das Gradenigo-Syndrom ist eine Komplikation der akuten Otitis media.

Therapie und Verlauf

In unserem Fall wurde entsprechend der Empfehlungen eine intravenöse antibiotische Therapie mit Ceftriaxon und Metronidazol eingeleitet. Die Möglichkeit einer zusätzlichen chirurgischen Sanierung der beteiligten Felsenbeinspitze wurde interdisziplinär mit den Kolleg*innen der Neurochirurgie besprochen.

Aufgrund des unauffälligen ohrmikroskopischen und audiometrischen Befundes wurde sich für den Hör-, und Gleichgewichtserhaltenden operativen Zugang nach Kawase zur Felsenbeinspitze im Falle einer erforderlichen chirurgischen Sanierung entschieden.

Jedoch konnte aufgrund der, im weiteren stationären Verlauf, unter konservativer Therapie rasch regredienten Abduzensparese, des jungen Alters des Patienten sowie dessen stabilen Allgemeinzustandes auf eine operative Sanierung verzichtet werden.

Eine im Verlauf durchgeführte Gesichtsfeldmessung zeigte eine Normalisierung der Okulomotorik.

Diskussion

Bei gering ausgelenkten Entzündungsparametern, nicht entzündlich verändertem Liquor und einem bis auf die N.-abducens-Parese bestehenden stabilen Allgemeinzustand kann eine fulminante Meningitis oder Enzephalitis als unwahrscheinlich betrachtet werden.

Die bildgebend dargestellte lytische Destruktion der Knochentrabekel im petrosen Apex mit Obliteration und Kontrastmittelaufnahme, jedoch ohne expansives Wachstum spricht für einen entzündlichen Prozess [1]. Auch differenzialdiagnostisch zu erwägende raumfordernde Prozesse, wie das Cholesteringranulom und das Cholesteatom, können aufgrund der Signalintensität, des Kontrastmittelenhancements

sowie des Fehlens einer Diffusionsrestriktion in den entsprechenden MRT-Sequenzen ausgeschlossen werden. Auch kann eine maligne Läsion aufgrund der fehlenden Expansion und Diffusionsrestriktion ausgeschlossen werden (Abb. 3; [1]).

In Anbetracht der Anamnese, des klinischen Befundes sowie insbesondere der bildgebenden Befunde wurde die Verdachtsdiagnose eines Gradenigo-Syndroms (GS) gestellt.

Das im Jahr 1904 erstbeschriebene und nach dem Entdecker Giuseppe Gradenigo benannte Syndrom beschreibt eine Trias aus Otorrhö, einseitigen Gesichtsschmerzen und horizontalen Doppelbildern.

Ursächlich hierfür ist eine akute bakterielle Otitis media, in deren Folge eine fortgeleitete Entzündung der Felsenbeinspitze auftritt. Eine ausreichend pneumatisierte Pyramidenspitze stellt hierfür einen prädisponierenden Faktor dar [2].

Die in etwa der Hälfte der Fälle auftretende Parese des VI. Hirnnervs ist aufgrund des prädisponierenden Nervenverlaufs als toxisch zu werten. Eine Mitbeteiligung des V. Hirnnervs mit charakteristischem Trigeminiusschmerz ist durch eine entzündliche Affektion des Ganglion Gasseri bedingt [3]. Durch die inzwischen standardmäßige antibiotische Therapie der akuten bakteriellen Mittelohrentzündung handelt es sich um eine seltene Komplikation [4]. Nur in etwa 1/5 der Fälle tritt das klassische Vollbild auf [5].

Die auslösende Mittelohrentzündung kann zum Zeitpunkt des Auftretens des Gradenigo-Syndroms bereits abgeheilt sein [3]. In der Literatur werden zeitliche Abstände zwischen Otitis media und GS von bis zu drei Monaten beschrieben [2].

Im vorgestellten Fall bestand zu keinem Zeitpunkt eine Otorrhö. Jedoch berichtete der Patient über eine einen Monat zurückliegende Otalgie, hinweisend auf abgelaufene Mittelohrentzündung, welche jedoch keine spezifische Therapie nach sich zog.

Eine breite antibiotische Therapie stellt in der Behandlung des Gradenigo-Syndroms den Grundpfeiler dar. Zu den häufigsten Keimen gehören unter an-

derem Pseudomonaden, Streptokokken sowie Staphylokokken [5]. Folglich muss die antibiotische Therapie das grampositive, das gramnegative und das anaerobe Spektrum abdecken.

Bei ausbleibender klinischer Besserung unter dem konservativen Therapieschema wird eine chirurgische Sanierung notwendig. Hierbei ist ein besonderes Augenmerk auf die Drainage der Pyramidenspitze zu legen. Ein transcochleärer oder ein transtemporaler Zugang stellen mögliche operative Zugangswege dar [3].

Fazit für die Praxis

- **Komplikationen der Otitis media sind seit der Einführung der antibiotischen Therapie selten zu beobachten.**
- **Die klassische Trias des Gradenigo-Syndroms tritt nur in seltenen Fällen auf.**
- **Der zeitliche Rahmen zu der vorangegangenen Mittelohrentzündung ist sehr variabel.**
- **Abstände bis zu drei Monate werden beschrieben.**
- **Die bildgebenden Verfahren stehen im Zentrum der diagnostischen Maßnahmen.**
- **Grundpfeiler der Behandlung ist eine breite antibiotische Therapie.**
- **Zusätzlich kommen bei nicht ausreichendem Ansprechen auf die konservative Therapie chirurgische Optionen infrage.**

Korrespondenzadresse

Dr. med. univ. C. Schmit
Universitätsklinik für Hals-, Nasen- und
Ohrenheilkunde, Medizinische Universität
Innsbruck
Anichstraße 35, 6020 Innsbruck, Österreich
Charles.schmit@i-med.ac.at

Funding. Open access funding provided by University of Innsbruck and Medical University of Innsbruck.

Einhaltung ethischer Richtlinien

Interessenkonflikt. C. Schmit, A. Runge, A. Jöbstl, G. Widmann, J. Schmutzhard und B. Hofauer geben an, dass kein Interessenkonflikt besteht.

Für diesen Beitrag wurden von den Autor/-innen keine Studien an Menschen oder Tieren durchgeführt. Für die aufgeführten Studien gelten die jeweils dort angegebenen ethischen Richtlinien. Für Bildmaterial oder

anderweitige Angaben innerhalb des Manuskripts, über die Patient/-innen zu identifizieren sind, liegt von ihnen und/oder ihren gesetzlichen Vertretern/Vertreterinnen eine schriftliche Einwilligung vor.

Open Access. Dieser Artikel wird unter der Creative Commons Namensnennung 4.0 International Lizenz veröffentlicht, welche die Nutzung, Vervielfältigung, Bearbeitung, Verbreitung und Wiedergabe in jeglichem Medium und Format erlaubt, sofern Sie den/die ursprünglichen Autor(en) und die Quelle ordnungsgemäß nennen, einen Link zur Creative Commons Lizenz beifügen und angeben, ob Änderungen vorgenommen wurden.

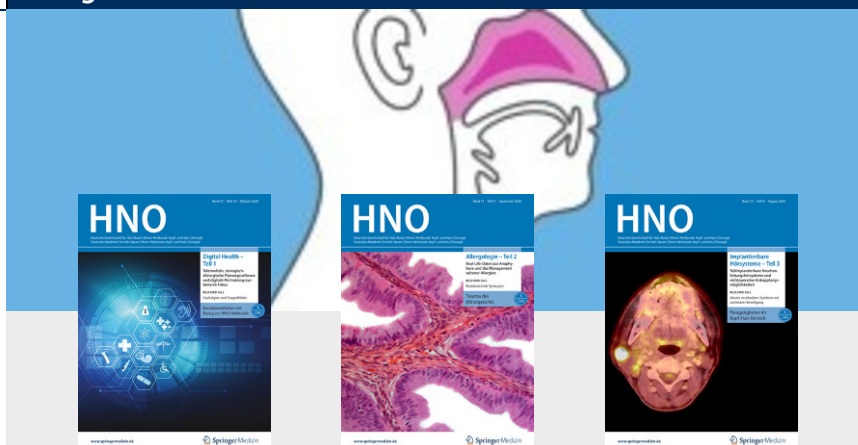Die in diesem Artikel enthaltenen Bilder und sonstiges Drittmaterial unterliegen ebenfalls der genannten Creative Commons Lizenz, sofern sich aus der Abbildungslegende nichts anderes ergibt. Sofern das betreffende Material nicht unter der genannten Creative Commons Lizenz steht und die betreffende Handlung nicht nach gesetzlichen Vorschriften erlaubt ist, ist für die oben aufgeführten Weiterverwendungen des Materials die Einwilligung des jeweiligen Rechteinhabers einzuholen.

Weitere Details zur Lizenz entnehmen Sie bitte der Lizenzinformation auf <http://creativecommons.org/licenses/by/4.0/deed.de>.

Literatur

1. De Foer B, Vercrucy JP, Spaepen M, Somers T, Pouillon M, Offeciers E et al (2010) Diffusion-weighted magnetic resonance imaging of the temporal bone. *Neuroradiology* 52(9):785–807. <https://doi.org/10.1007/s00234-010-0742-1>
2. Plodpai Y, Hirunpat S, Kiddee W (2014) Gradenigo's syndrome secondary to chronic otitis media on a background of previous radical mastoidectomy: a case report. *J Med Case Rep* 8:217. <https://doi.org/10.1186/1752-1947-8-217>
3. Strutz J, Arndt O (2023) Praxis der HNO-Heilkunde, Kopf- und Halschirurgie. Thieme, Stuttgart, S 267
4. McLaren J, Cohen MS, El Saleeby CM (2020) How well do we know Gradenigo? A comprehensive literature review and proposal for novel diagnostic categories of Gradenigo's syndrome. *Int J Pediatr Otorhinolaryngol* 132:109942. <https://doi.org/10.1016/j.ijporl.2020.109942>
5. Talmor G, Vakil M, Tseng C, Svider P, Ying M, Eloy JA (2022) Petrous Apicitis: A Systematic Review and Case Presentation. *Otol Neurotol* 43(7):753–765. <https://doi.org/10.1097/mao.0000000000003600>

Hinweis des Verlags. Der Verlag bleibt in Hinblick auf geografische Zuordnungen und Gebietsbezeichnungen in veröffentlichten Karten und Institutsadressen neutral.



Leitthemenübersicht „HNO“ 2023-24

Die Zeitschrift „HNO“ bietet Ihnen jeden Monat umfassende und aktuelle Beiträge zu interessanten Themenschwerpunkten aus allen Bereichen der Hals-, Nasen-, Ohrenheilkunde, Kopf- und Halschirurgie.

- 10/2023 Tinnitus Teil 1
- 11/2023 Tinnitus Teil 2
- 12/2023 Varia
- 01/2024 Sonderheft: English versions of German articles
- 02/2024 Varia
- 03/2024 Digitalisierung in Aus- und Weiterbildung - Teil 1
- 04/2024 Berichte von der ERS-Tagung 2023
- 05/2024 Digitalisierung in Aus- und Weiterbildung - Teil 2
- 06/2024 Varia
- 07/2024 Allergologie - Teil 1
- 08/2024 Implantierbare Hörsysteme - Teil 3
- 09/2024 Allergologie - Teil 2
- 10/2024 Digital Health - Teil 1
- 11/2024 Pädiatrische HNO-Heilkunde

(Änderungen vorbehalten)

Alle Inhalte der „HNO“ finden Sie unter:
www.springermedizin.de/hno-zeitschrift.

SpringerMedizin.de bietet Ihnen Zugang zu allen elektronisch verfügbaren Ausgaben Ihrer Zeitschrift – unabhängig vom Beginn Ihres Abonnements.

Möchten Sie ein bereits erschienenes Heft nachbestellen? Einzelne Ausgaben können Sie direkt bei unserem Kundenservice zum Preis von je EUR 47,- zzgl. Versandkosten beziehen.

So erreichen Sie unseren Kundenservice:

Springer Customer Service Center GmbH
Kundenservice Zeitschriften
Europaplatz 3, 69115 Heidelberg
Tel.: +49 6221 345-4303
Fax: +49 6221 345-4229
E-Mail: leserservice@springer.com