

Original Article

Foraminotomía cervical posterior en el tratamiento de conflictos foraminales

Posterior cervical foraminotomy for the treatment of foraminal conflicts

Álvaro Campero, Ramiro Barrera¹, Pablo Ajler²

Department of Neurosurgery, Hospital Padilla, San Miguel de Tucumán, ¹Department of Orthopedic, Hospital Padilla, San Miguel de Tucumán, ²Department of Neurosurgery, Hospital Italiano, Buenos Aires, Argentina

E-mail: *Álvaro Campero - alvarocampero@yahoo.com.ar; Ramiro Barrera - ramiombarrera@yahoo.com; Pablo Ajler - pablo.ajler@gmail.com
*Corresponding author

Received: 16 October 12

Accepted: 06 November 12

Published: 08 December 12

This article may be cited as:

Campero A, Barrera R, Ajler P. Foraminotomía cervical posterior en el tratamiento de conflictos foraminales. *Surg Neurol Int* 2012;3:S405-10.

Available FREE in open access from: <http://www.surgicalneurologyint.com/text.asp?2012/3/7/405/104406>

Copyright: © 2012 Campero A. This is an open-access article distributed under the terms of the Creative Commons Attribution License, which permits unrestricted use, distribution, and reproduction in any medium, provided the original author and source are credited.

Abstract

Background: Cervical foraminotomy is an operation designed to decompress a single or multiple cervical nerve roots from a posterior approach. This type of surgery is an alternative to operations designed to accomplish the same goal from an anterior approach. We describe our experience in patients treated with posterior cervical foraminotomy.

Methods: Between January 2008 and December 2011, 17 patients (18 foraminotomies) were operated because a cervical foraminal conflict. The patients were evaluated with Visual Analogue Scale (VAS), the Neck Disability Index, and the Odom Scale.

Results: The radicular pain because a cervical disc herniation was the predominant symptom. The most frequent affected level was C5-C6. The postoperative pain improvement was achieved in almost all the cases. The average preoperative VAS was 8.8 (8-10), with a marked postoperative improvement in all the cases. The average preoperative Neck Disability Index was 35.3 (32-45), with a good postoperative improvement. The Odom Scale for the evaluation of a spine surgery was satisfactory, with an average of 1.17. Four patients (23%) showed postoperative complications: 3 superficial dehiscences, and one patient with a left C5 palsy; all the complications had a good recovery.

Conclusion: The posterior cervical foraminotomy is a good option for the treatment of a radicular pain caused by a foraminal conflict.

Key Words: Cervical spine, disc herniation, foraminotomy

Resumen

Introducción: La foraminotomía cervical posterior es un procedimiento utilizado para la descompresión radicular por vía posterior y constituye una alternativa a la

Access this article
online

Website:
www.surgicalneurologyint.com

DOI:
10.4103/2152-7806.104406

Quick Response Code:



via clásica anterior. En este trabajo evaluamos nuestra serie de pacientes tratados por esta vía.

Método: Desde enero de 2008 a diciembre de 2011, 17 pacientes (18 foraminotomías) fueron operados por presentar cervicobraquialgia a causa de un conflicto foraminal, realizando un foraminotomía cervical posterior. Los pacientes fueron evaluados en el postoperatorio inmediato, al mes y a los 3 meses de la cirugía. Los parámetros para valorar los resultados fueron la Escala Análoga del Dolor (VAS), la Neck Disability Index y los criterios de Odom.

Resultados: El dolor radicular por conflicto foraminal secundario a hernia de disco cervical fue el síntoma y la patología predominante. El nivel más afectado fue C5-C6. La resolución completa del dolor radicular se observó en casi todos los pacientes. La VAS preoperatoria en promedio fue de 8.8 (mínimo 8 – máximo 10), con una franca mejoría en todos los casos (0.4 en el último control). La media en la Neck Disability Index al inicio fue de 35.3 (mínimo 32 – máximo 45), con una evolución favorable en la evaluación final (0.6). Los Criterios de Odom para la evaluación de pacientes operados de columna cervical fueron satisfactorios con un promedio de 1.17. Se observaron complicaciones en 4 pacientes (23%), todas tuvieron una evolución favorable. No hubo infecciones, discitis ni empeoramiento de los síntomas preexistentes en ningún paciente.

Conclusión: La foraminotomía cervical posterior es un procedimiento efectivo para el tratamiento del dolor radicular en los conflictos foraminales

Palabras Claves: columna cervical, foraminotomía, hernia de disco

INTRODUCCION

El dolor radicular de los miembros superiores secundarios a conflictos foraminales cervicales es una condición frecuente. En la mayoría de los casos el tratamiento médico en esta condición tiene una respuesta favorable, aunque algunos estudios randomizados sostienen que el tratamiento quirúrgico puede disminuir la incapacidad producida por el dolor a corto plazo comparada con el tratamiento conservador.^[5,18]

En los casos en que la indicación quirúrgica es la apropiada, el abordaje de la hernia de disco puede variar significativamente. La vía anterior con descompresión más artrodesis instrumentada se convirtió en el tratamiento de elección en este tipo de patologías. Sin embargo la exposición por vía anterior de las porciones laterales de la columna cervical es más compleja, con potencial lesión de elementos vasculares y nerviosos,^[7] y se agrega a esto las probables complicaciones relacionadas con el abordaje anterior correspondientes a la retracción del esófago y del nervio laríngeo recurrente, o la migración del injerto, como así también la degeneración del segmento adyacente, pseudoartrosis, cifosis postoperatoria y la pérdida de movilidad del segmento artrodesado.^[11,19]

Una alternativa válida como tratamiento es el abordaje por vía posterior, consistente en foraminotomía cervical. Este método presenta claras ventajas en las radiculopatías ocasionadas por conflictos foraminales.^[12] Para evaluar las ventajas y eficacia de este método, realizamos un estudio

retrospectivo y descriptivo de nuestros pacientes tratados con esta técnica.

METODOS

Entre Noviembre de 2008 y Marzo de 2011, se realizaron foraminotomías cervicales en 17 pacientes con conflictos foraminales. Se descartaron en este estudio aquellos pacientes que presentaron compresiones centrales o mielopatías. Solo fueron incluidos los pacientes con conflictos foraminales ya sean por hernia de disco o procesos degenerativos. Se realizaron 18 foraminotomías (dos niveles en un paciente).

Los datos de los pacientes, demografía, cirugía y complicaciones fueron analizados en tablas (Excel, Microsoft). Los resultados funcionales se midieron con la Escala Análoga del Dolor (VAS), la Neck Disability Index^[3, 25] [Tabla 1], tanto en el pre, post operatorio inmediato y seguimiento [Tabla 2] [Gráfico 1]. Los Criterios de ODOM para la evaluación de los pacientes operados de la columna cervical solo se utilizaron en el último control^[16] [Tabla 3]. Un caso quirúrgico se presenta para ejemplificar la técnica quirúrgica [Figures 1 - 3].

Técnica quirúrgica

Se colocó al paciente bajo anestesia general en posición semisentado con la cabeza sostenida con un cabezal de neurocirugía, en flexión. Posteriormente se

Table 1: Neck disability scale

Puntaje RAW	% Puntaje	Nivel de incapacidad
0-4	0-8	Ninguna
5-14	10-28	Leve
15-24	30-48	Moderada
25-34	50-68	Severa
>34	>68	Completa

Table 3: Criterios de ODOM para la evaluación de pacientes luego de cirugía de columna cervical

Grado	Definición
I (Excelente)	Sin síntomas cervicales, actividades diarias normales
II (Bueno)	Disconformidad intermitente, sin interferencia significativa con el trabajo
III (Regular)	Mejoría subjetiva pero con limitación significativa de las actividades físicas
IV (Malo)	Sin mejorías o empeoramiento con respecto al estado anterior

marcó el nivel cervical a operar con amplificador de imágenes. Se realizó una incisión en línea media de 3 cm aproximadamente y los músculos paraespiniales se disecaron en forma subperióstica preservando los ligamentos interespinosos. Un nuevo control con amplificador se llevo a cabo para corroborar el nivel correcto. En ese momento se incorporó el microscopio o lupas de aumento, para continuar con el procedimiento quirúrgico. Posteriormente se realizó la resección de la porción medial de la faceta descendente (aproximadamente un tercio) con una fresa de alta revolución en dirección paralela al recorrido de la raíz, de medial a lateral, hasta llegar a la faceta ascendente, reseca esta última con la misma técnica. Una vez que el nervio es identificado, con la ayuda de microcuretillas y pinzas de Kerrison de 1 a 2 mm, se termina de resecar el tejido óseo remanente y el ligamento amarillo. Antes de explorar la raíz es necesario coagular el plexo venoso epidural. Luego se exploró el foramen, extirpando hernias de disco blandas, osteofitos o procesos expansivos que invaden el foramen, aunque en algunos casos el solo hecho de aumentar el diámetro foraminal disminuyó notablemente los síntomas.

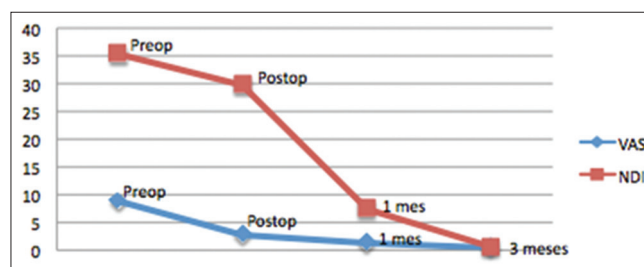
Seguimiento postoperatorio

Los pacientes fueron regularmente controlados en distintos intervalos hasta los tres meses de pasada la cirugía. Algunos tuvieron controles frecuentes y otros más alejados según la patología de base y el criterio del cirujano. La medición del seguimiento se realizó en el postoperatorio inmediato, al mes y a los tres meses. Al finalizar este estudio los pacientes fueron evaluados nuevamente y los resultados finales se compararon con los pre operatorios.

Table 2: Tipo de lesión, número de pacientes, VAS y NDI (promedio) en preoperatorio y ultimo seguimiento postoperatorio

Patología	Pacientes	VAS		NDI	
		preop	postop	preop	postop
HPN Foraminal	11	9	0	35	0
Estenosis Foraminal	5	8	1	35	0
Estenosis Foraminal + HPN	2	8	0	35	0

HNP: Hernia del núcleo pulposo

**Gráfico 1: Evaluación de los parámetros de VAS y NDI con pre y pos tratamiento**

RESULTADOS

Características de los Pacientes y Síntomas preoperatorios

La edad promedio fue de 49.9 años (mínimo 35 y máximo 78). Once pacientes fueron mujeres y 6 varones. El lado más afectado fue el izquierdo (12 izquierdos y 6 derechos). El nivel más operado fue C5-C6 (9 pacientes), seguido por C6-C7 (7 pacientes) y C4-C5 (1 paciente).

En cuanto al cuadro clínico preoperatorio, se observó solamente dolor radicular en 10 pacientes (59%), mientras que 6 presentaron dolor axial más radicular (35%) y solo 1 padeció de dolor axial, radicular y pérdida de fuerzas (6%). La causa del dolor fue en 11 pacientes hernia de disco foraminal (65%), en 4 estenosis foraminal degenerativa (23%), y 2 presentaron estenosis foraminal degenerativa más hernia de disco foraminal (12%). El promedio del tiempo de duración del dolor previo a la cirugía fue de 100.5 días (mínimo 30 – máximo 240). El VAS preoperatorio en promedio fue de 8.8 (mínimo 8 – máximo 10). La media en el NDI fue de 35.3 (mínimo 32 – máximo 45).

Postoperatorio y Seguimiento

El tiempo de hospitalización promedio fue de 2 días (mínimo 1 – máximo 5), correspondiendo el mayor tiempo de hospitalización para los pacientes que presentaron lesiones degenerativas más hernia de disco. La menor cantidad de días de internación se relacionó con los pacientes que presentaron hernia de disco foraminal (1 día de internación en 10 pacientes).

El promedio de duración del procedimiento quirúrgico fue de 60 minutos (mínimo 35 – máximo 120), correspondiendo el máximo a las lesiones degenerativas

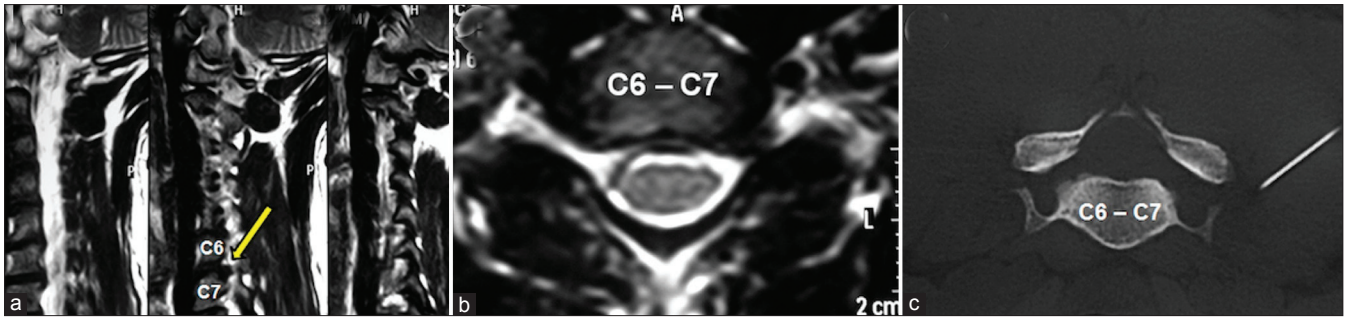


Figura 1: (a) RM preoperatoria, cortes parasagitales izquierdos. La flecha amarilla señala una hernia discal C6-C7, (b) RM preoperatoria, corte axial. Hernia discal C6-C7 a nivel foramen izquierdo, (c) previo al tratamiento microquirúrgico, bloqueo guiado por TC

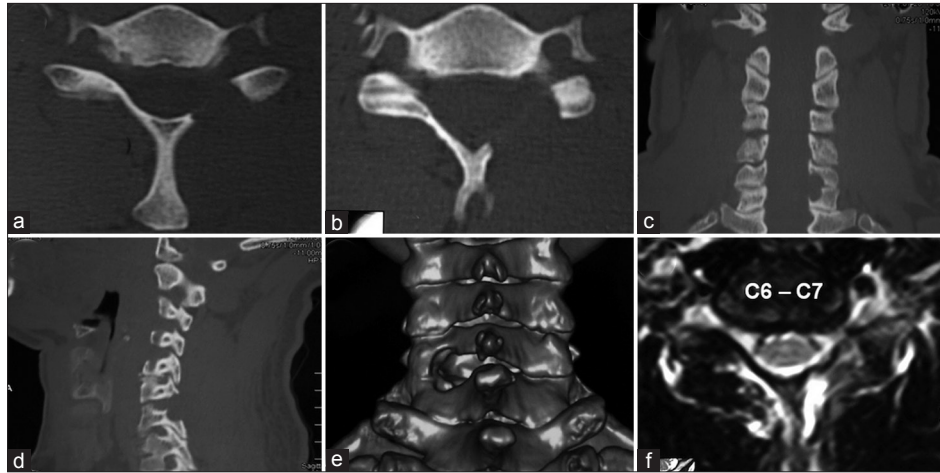


Figura 2: (a y b) TC postoperatorias, cortes axiales, luego de realizada la foraminotomía C6-C7 izquierda, (c) TC postoperatoria, reconstrucción coronal, (d) TC postoperatoria, reconstrucción parasagital, (e) TC postoperatoria, 3D. (f) RM postoperatoria, corte axial. Se observa el foramen C6-C7 izquierdo libre

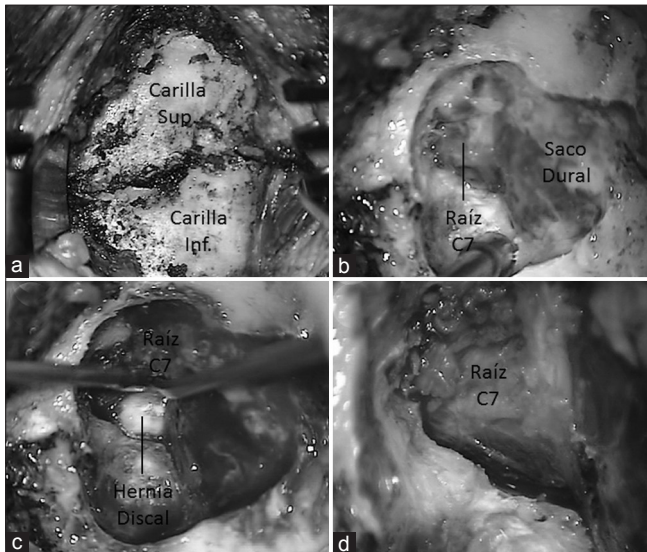


Figura 3: Fotos quirúrgicas. (a), exposición de las carillas articulares a nivel espacio C6-C7 izquierdo, (b) el fresado ha sido realizado, exponiéndose parte de la duramadre y la raíz C7 izquierda, (c) la raíz ha sido desplazada hacia arriba, observándose la hernia discal, (d) se observa la raíz libre, luego de realizada la discectomía

más hernias de disco y los mínimos a las hernias de disco foraminales. La resolución completa del dolor

radicular se observó en todos los pacientes. La VAS en el postoperatorio inmediato tuvo un promedio de 2.7 (mínimo 0 – máximo 6). Al mes se modificó en 1.2 de promedio (mínimo 0 – máximo 6), mientras que a los 3 meses fue de 0. El NDI en el postoperatorio inmediato presento un promedio de 29.8 (mínimo 27- máximo 36), al mes de la cirugía fue de 7.47 (mínimo 4 – máximo 10) y a los 3 meses 0. El promedio del criterio de Odom fue 1.17 (mínimo 1 – máximo 2).

En estos tres parámetros de evaluación (VAS, NDI y Odom), los valores máximos correspondieron a los pacientes con lesiones degenerativas y hernia de disco foraminal, seguidos por los procesos artrósicos, siendo los mejores resultados con valores mínimos para los pacientes con hernias de disco únicamente.

Se observaron complicaciones en 4 pacientes (23%), 3 correspondieron a dehiscencia de la herida y 1 presento paresia de C5 izq., la misma correspondió a la paciente a la que se le realizo doble foraminotomía (C5-C6 y C6-C7 izq.) que presentaba antecedentes de paresia braquial obstétrica, rigidez de hombro, antecedentes de estenosis cervical, mielopatía y laminoplastía en 4 niveles. No hubo infecciones, discitis ni empeoramiento de los síntomas

pre existentes en ningún paciente.

DISCUSIÓN

La Foraminotomía Cervical Posterior

Inicialmente los conflictos foraminales cervicales fueron tratados exclusivamente por vía posterior luego de la descripción de la relación de la cervicobraquialgia y lesión del disco cervical en 1943 por Murphy y Semmes.^[15,20] Frykholm,^[6] así como Spurling y Scoville^[22] fueron los primeros en utilizar y describir este tipo de técnica, comentando también las limitaciones de este procedimiento para las hernias centrales. Posteriormente la discectomía cervical anterior descrita por Smith y Robinson^[21] se convirtió en una técnica segura y eficaz para tratar las hernias de disco cervicales, incrementado su popularidad, este procedimiento desplazó a la foraminotomía para el tratamiento de las hernias de disco cervicales. Sin embargo con el avance de las técnicas quirúrgicas poco invasivas la foraminotomía cervical posterior recobró interés para el tratamiento de las hernias de disco foraminales. La ventaja de este método es que permite descomprimir y ver directamente la raíz nerviosa afectada sin la necesidad de realizar una fusión ni utilizar implantes. Henderson y colaboradores^[8] reportaron alivio de los síntomas en el 96 % de los 846 pacientes con un 91.5% de buenos a excelentes resultados. Tomaras y colaboradores^[23] evidenciaron un 93% de buenos y excelentes resultados en 182 pacientes. En consecuencia con estos autores, nuestra muestra de pacientes, concuerda en que la foraminotomía cervical posterior es altamente efectiva para el tratamiento del dolor en conflictos foraminales.

Sin embargo es importante tener en cuenta que aquellos pacientes que refieren dolor axial y/o dolores radiculares pueden presentar resultados menos satisfactorios que aquellos que solo presenten dolores radiculares únicamente como observamos en nuestros pacientes y como así también lo expresa Jagannathan y colaboradores^[12] en 162 casos.

La técnica quirúrgica utilizada es similar a la descrita por otros autores,^[4] aunque algunos describen modificaciones del procedimiento^[12] para evitar posibles lesiones neurológicas. Quizás el empleo del mismo pueda evitar lesiones radiculares como evidenciamos en una paciente con déficit postoperatorio de C5 con evolución favorable aunque no existe una fuerte evidencia que compruebe la fisiopatología de la causa del déficit de C5 y de métodos para evitarlo en los procedimientos cervicales descompresivos.^[13]

Por otro lado, es importante tener en cuenta que los mejores resultados en nuestra serie se asociaron con los conflictos foraminales por hernia de disco como así también los menos satisfactorios en el posoperatorio mediato se asociaron a los procesos degenerativos más

hernia de disco, probablemente los fenómenos artrósicos sean más complejos y su resolución quirúrgica no sea una indicación clara. Es importante que la selección de los pacientes para este procedimiento sea rigurosa en función de las indicaciones precisas del mismo para obtener los mejores resultados con este método.

Vía anterior versus vía posterior

No existen muchos trabajos que comparen ambas técnicas en iguales pacientes y condiciones. Herkowitz y colaboradores^[9] compararon 17 pacientes a quienes les realizaron discectomía por vía anterior más artrodesis instrumentada con 16 pacientes a quienes se les realizó laminectomía más foraminotomía posterior. El 95% de los pacientes operados por una vía anterior presentaron excelentes y buenos resultados contra el 75% de excelentes o buenos resultados de la vía posterior. Onimus y colaboradores^[17] evaluaron 28 pacientes, 14 fueron operados por vía anterior con discectomía más injerto de cresta iliaca y a 14 pacientes se les realizó foraminotomía cervical posterior. Los resultados fueron estadísticamente similares. Korinth y colaboradores^[14] compararon 124 pacientes a quienes se les realizó discectomía cervical anterior más colocación de polimetilmetacrilato versus 168 con foraminotomía cervical posterior. En hernias de disco blandas constató más complicaciones, mayor tiempo quirúrgico y duración de los síntomas en pacientes con vía anterior.

En general se acepta que la foraminotomía cervical posterior se indica en los conflictos foraminales unilaterales y en un solo nivel en pacientes sin cirugía previa por vía posterior aunque un estudio reciente muestra resultados satisfactorios en pacientes con doble foraminotomía en niveles adyacentes.^[10]

En lo concerniente a los costos, Tumialán y colaboradores^[24] evidenciaron mayores gastos quirúrgicos y reposo laboral postoperatorio en pacientes con discectomía más artrodesis instrumentada por vía anterior con respecto a la foraminotomía cervical posterior.

Una complicación a tener en cuenta en el futuro seguimiento de estos pacientes es la cifosis cervical postlaminectomía debido a que las cargas se transmiten a través de las facetas y la columna posterior. La resección de este complejo puede producir el desplazamiento del eje hacia adelante requiriendo contracción constante de la musculatura cervical causando dolor y cifosis cervical.^[11] La misma se asociaría a la edad del paciente, diagnóstico postoperatorio y la extensión de la resección ósea.^[2] Un trabajo reciente^[12] en 162 pacientes con foraminotomía cervical posterior expresa que la deformidad en cifosis se relacionaría con pérdida pre existente de la lordosis cervical, mayor de 60 años y antecedentes de cirugía cervical posterior previa. En nuestra serie es importante observar aún esta deformidad a largo plazo.

CONCLUSIÓN

La foraminotomía cervical posterior es un procedimiento efectivo para el tratamiento del dolor radicular en los conflictos foraminales. Si bien contamos con una serie reducida de pacientes tratados con este procedimiento, nuestros resultados fueron altamente satisfactorios con escasas complicaciones.

BIBLIOGRAFIA

- 1 Albert TJ, Vacarro A: Postlaminectomy kyphosis. *Spine* 1998;23:2738-45.
- 2 Anderson DG, Silber JS, Albert TJ: Management of cervical kyphosis caused by surgery, degenerative disease, or trauma, in Clark CR (ed): *The Cervical Spine*, ed 4. Philadelphia: Lippincott Williams and Wilkins, 2005, pp 1135-1146.
- 3 Andrade Ortega JA, Delgado Martínez AD, Almécija Ruiz R.: Validation of the Spanish version of the Neck Disability Index. *Spine* 2010;35:E114-8.
- 4 Baba H, Chen Q, Uchida K, Imura S, Morikawa S, Tomita K: Laminoplasty with foraminotomy for coexisting cervical myelopathy and unilateral radiculopathy: A preliminary report. *Spine* 1996;21:196-202.
- 5 Fouyas IP, Statham PF, Sandercock PA: Cochrane review on the role of surgery in cervical spondylotic radiculomyelopathy. *Spine* 2002;27:736-47.
- 6 Frykholm R. Cervical root compression resulting from disc degeneration and root sleeve fibrosis. *Acta Chi Scand* 1951;160:1-149.
- 7 Harrop J, Silva M, Sharan A, Dante S, Simeone F.: Cervicothoracic radiculopathy treated using posterior cervical foraminotomy/discectomy. *J Neurosurg Spine* 2003;98:131-6.
- 8 Henderson CM, Hennessy RG, Shuey HM Jr, Shackelford EG: Posterior-lateral foraminotomy as an exclusive operative technique for cervical radiculopathy: A review of 846 consecutively operated cases. *Neurosurgery* 1983;13:504-12.
- 9 Herkowitz HN, Kurz LT, Overholt DP: Surgical management of cervical soft disc herniation. A comparison between the anterior and posterior approach. *Spine* 1990;15:1026-30.
- 10 Holly L, Mofakhar P, Khoo L, Wang J, Shamie N: Minimally Invasive 2-Level Posterior Cervical Foraminotomy Preliminary Clinical Results. *J Spinal Disord Tech* 2007;20:20-4.
- 11 Jagannathan J, Shaffrey CI, Oskouian RJ, Dumont AS, Herrold C, Sansur CA, et al.: Radiographic and clinical outcomes following single-level anterior cervical discectomy and allograft fusion without plate placement or cervical collar. *J Neurosurg Spine* 2008;8:420-8.
- 12 Jagannathan J, Sherman J, Szabo T, Shaffrey C, Jane J: The posterior cervical foraminotomy in the treatment of cervical disc/osteophyte disease: A single-surgeon experience with a minimum of 5 years clinical and radiographic follow-up. *J Neurosurg Spine* 2009;10:347-56.
- 13 Kalisvaart M, Nassr A, Eck J: C5 Palsy After Cervical Decompression Procedures. *Neurosurg Q* 2009;19:276-82.
- 14 Korinath M, Kruger A, Oertel M, MD, Gilsbach J: Posterior Foraminotomy or Anterior Discectomy With Polymethyl Methacrylate Interbody Stabilization for Cervical Soft Disc Disease: Results in 292 Patients With Monoradiculopathy. *Spine* 2006;31:1207-14.
- 15 Murphey F, Simmons JCH, Brunson B. Cervical treatment of laterally ruptured cervical discs. *J Neurosurg* 1973;38:679-83.
- 16 Odom GL, Finney W, Woodhall B. Cervical disc lesions. *JAMA* 1958;166:23-8.
- 17 Onimus M, Destrumelle N, Gangloff S: [Surgical treatment of cervical disk displacement. Anterior or posterior approach?] *Rev Chir Orthop Reparatrice Appar Mot* 1995;81:296-301 (Fr).
- 18 Persson LC, Carlsson CA, Carlsson JY: Long-lasting cervical radicular pain managed with surgery, physiotherapy, or a cervical collar: A prospective, randomized study. *Spine* 1997;22:751-8.
- 19 Samartzis D, Shen FH, Lyon C, Phillips M, Goldberg EJ, An HS: Does rigid instrumentation increase the fusion rate in one-level anterior cervical discectomy and fusion? *Spine J* 2004;4:636-43.
- 20 Semmes RE, Murphey F. Syndrome of unilateral rupture of the sixth cervical intervertebral disk, with compression of the seventh cervical nerve root. Report of four cases with symptoms simulating coronary disease. *JAMA* 1943;121:1209-14.
- 21 Smith G, Robinson R. The treatment of certain cervical spine disorders by anterior removal of the intervertebral disc and interbody fusion. *J Bone Joint Surg (Am)* 1958;42:607-23.
- 22 Spurling RG, Scoville WB. Lateral rupture of the cervical intervertebral disc. A common cause of shoulder and arm pain. *Surg Gynecol Obstet* 1944;798:350-8.
- 23 Tomaras CR, Blacklock JB, Parker WD, Harper RL: Outpatient surgical treatment of cervical radiculopathy. *J Neurosurg* 1997;87:41-3.
- 24 Tumialán L, Ponton R, Gluf W: Management of unilateral cervical radiculopathy in the military: The cost effectiveness of posterior cervical foraminotomy compared with anterior cervical discectomy and fusion. *Neurosurg Focus* 2010;28:E17.
- 25 Vernon H, Mior S: The Neck Disability Index: A study of reliability and validity. *J Manipulative Physiol Ther* 1991;14:409-15.

Disclaimer: No benefits in any form have been received or will be received from a commercial party related directly or indirectly to the subject of this article. No funds were received in support of this article.