

Submitted: 08.10.2014

Accepted: 11.10.2014

Ultrasonografia krtani i tchawicy jako metoda potwierdzenia właściwego umiejscowienia rurki intubacyjnej lub maski krtaniowej

Laryngo-tracheal ultrasonography to confirm correct endotracheal tube and laryngeal mask airway placement

Jacek A. Wojtczak¹, Davide Cattano²

¹ Department of Anesthesiology, University of Rochester Medical Center, Rochester, New York, USA

² Department of Anesthesiology, University of Texas Medical School, Houston, Texas, USA
Correspondence: Jacek A. Wojtczak, MD, PhD, Department of Anesthesiology, Box 604, University of Rochester School of Medicine and Dentistry, 601 Elmwood Ave, Rochester, New York 14642, USA, tel.: 585 275 2141, fax: 585 244 7271, e-mail: jack_wojtczak@urmc.rochester.edu

DOI: 10.15557/JoU.2014.0037

Słowa kluczowe

intubacja
dotchawicza,
maska krtaniowa,
ultrasonografia
górných dróg
oddechowych

Streszczenie

Kapnografia jest uznawana za najbardziej wiarygodną metodę potwierdzenia prawidłowego umiejscowienia rurki intubacyjnej lub maski krtaniowej. W trakcie resuscytacji krążeniowo-oddechowej oraz w stanach niskiego przepływu nie zawsze jednak daje ona wiarygodne wyniki, co może spowodować niepotrzebne usunięcie prawidłowo założonej rurki intubacyjnej, powtórna intubacja oraz zakłócenie masażu serca. Przeprowadzane w czasie rzeczywistym badanie ultrasonograficzne górných dróg oddechowych (krtani i tchawicy), wykonywane w celu potwierdzenia prawidłowego umiejscowienia rurki intubacyjnej, okazało się niezwykle skuteczne w badaniach przeprowadzanych na zwłokach, a także w przypadkach intubacji w stanach nagłych. Ultrasonografia tchawicy nie zakłóca masażu serca i nie zależy od przepływu płucnego i niedrożności dróg oddechowych. Ograniczeniem dla tego badania jest rozproszenie ultradźwięków i generacja artefaktów akustycznych na granicy powietrze – błona śluzowa. Ultrasonografia górných dróg oddechowych jest szybką, łatwo dostępną i nieinwazyjną metodą umożliwiającą ocenę ich rozmiarów i funkcji, a także wizualizację umiejscowienia maski krtaniowej. Niniejsza praca wykazuje, iż zastąpienie powietrza solą fizjologiczną w przypadku wypełnienia mankietów rurki intubacyjnej i maski krtaniowej oraz zastosowanie środków kontrastowych uwidacznia mankiety w górných drogach oddechowych. Pozwala również zobaczyć otaczające struktury oraz tkanki, ponieważ wiązka fal ultradźwiękowych może przenikać przez wypełnione płynem mankiety, nie ulegając odbiciu przez granicę powietrze – błony śluzowe.

Key words

endotracheal intubation,
laryngeal mask
airway, upper airway
sonography

Abstract

Waveform capnography was recommended as the most reliable method to confirm correct endotracheal tube or laryngeal mask airway placements. However, capnography may be unreliable during cardiopulmonary resuscitation and during low flow states. It may lead to an unnecessary removal of a well-placed endotracheal tube, re-intubation and interruption of chest compressions. Real-time upper airway (laryngo-tracheal) ultrasonography to confirm correct endotracheal tube placement was shown to be very useful in cadaveric models and during emergency intubation. Tracheal ultrasonography does not interrupt chest compressions and is not affected by low pulmonary flow or airway obstruction, but is limited by ultrasonography scattering and acoustic artifacts generated in air – mucosa interfaces. Sonographic upper airway assessment emerges as a rapid and easily available method to predict difficult intubation, to assess the laryngeal and hypopharyngeal size and visualize the position of the laryngeal mask airway *in situ*. This study demonstrates that the replacement of air with saline in endotracheal tube or laryngeal mask airway cuffs and the use of the contrast agents enables detection of cuffs in the airway. It also allows visualization of the surrounding structures or tissues as the ultrasound beam can be transmitted through the fluid – filled cuffs without being reflected from air – mucosal interfaces.

Wstęp

Zabezpieczenie drożności dróg oddechowych jest jednym z pierwszych i zasadniczych kroków w trakcie resuscytacji krążeniowo-oddechowej⁽¹⁾. Rurka intubacyjna zazwyczaj zapewnia całkowitą kontrolę nad drożnością dróg oddechowych, jednakże w przypadku utrudnionej bądź nieudanej intubacji dopiero szybkie założenie maski krtaniowej pozwala na należyte natlenienie i wentylację.

W celu potwierdzenia prawidłowego umiejscowienia rurki intubacyjnej lub maski krtaniowej stosuje się wiele metod, ale niektóre z nich nie są wystarczająco wiarygodne w nagłych przypadkach⁽²⁾. Przykładowo, kapnografia ilościowa, rekomendowana w wytycznych z 2010 roku dotyczących zaawansowanych zabiegów resuscytacyjnych⁽¹⁾ jako najbardziej wiarygodna metoda weryfikacji, może być myląca w stanach niskiego przepływu⁽³⁾. Natomiast przydatność ultrasonografii (USG) krtani i tchawicy, wykonywanej w celu potwierdzenia prawidłowego umiejscowienia rurki intubacyjnej, została potwierdzona w badaniach na zwłokach⁽⁴⁾ oraz podczas intubacji w stanach nagłych⁽⁵⁾. Przydatność badania USG jako metody sprawdzenia prawidłowego umiejscowienia maski krtaniowej w sytuacji nagłej oraz u pacjentów w stanie krytycznym nie była dotąd badana. Ze względu na różnorodność dostępnych modeli dobór optymalnej maski krtaniowej dla danego pacjenta bywa trudny. Jej prawidłowa funkcja jest uzależniona od tego, na ile jej wielkość odpowiada wymiarom wejścia do krtani⁽⁶⁾. Potrzebne są nowe metody zarówno oceny rozmiaru krtani, jak i wizualizacji maski krtaniowej *in situ*. USG górnych dróg oddechowych jest praktyczną, łatwo dostępną i nieinwazyjną metodą⁽⁷⁾, która może być stosowana do oceny górnych dróg oddechowych zarówno przed wprowadzeniem maski, jak i po jej założeniu. Uwidocznienie metodami ultradźwiękowymi rurek intubacyjnych i maski krtaniowej może jednak sprawić trudności, ponieważ ich napełnione powietrzem mankiety generują liczne echa i artefakty ultrasonograficzne⁽²⁾. Głównym celem niniejszej pracy było opracowanie metod mogących ułatwić

Introduction

Establishing a secure airway is one of the primary steps during cardiopulmonary resuscitation⁽¹⁾. An endotracheal tube (ETT) usually provides definitive airway control. However, in case of difficult or failed intubation, rapid placement of a laryngeal mask airway (LMA) allows adequate oxygenation and ventilation.

Many methods can be employed to confirm a correct ETT or LMA placement but some may not be reliable in the emergency setting⁽²⁾. For example quantitative waveform capnography that was recommended in the 2010 ACLS guidelines⁽¹⁾ as the most reliable method of detection may fail in low flow states⁽³⁾. Recently real-time laryngo-tracheal ultrasonography (US) to confirm correct endotracheal tube placement was shown to be very useful in cadaveric models⁽⁴⁾ and during emergency intubation⁽⁵⁾. The usefulness of laryngeal mask airway US imaging in an emergency setting and in critically ill patients has not been studied. Due to the variety of different designs, choosing the optimal LMA for any given patient is often challenging. The quality of a seal depends on how accurately the cuff matches dimensions of the laryngeal inlet⁽⁶⁾. New methods are needed to assess both the laryngeal size and visualize the LMA *in situ*. Sonographic upper airway assessment emerges as a practical and easily available noninvasive tool⁽⁷⁾ which could be used both for pre-insertion and post-insertion assessments. Sonographic imaging of ETTs or LMAs may be sometimes difficult as their air-containing cuffs generate multiple echoes and US artifacts⁽²⁾. The primary objective of this study was to develop methods that can enhance echogenicity of ETTs and LMAs and improve detection during emergency US.

Methods

Sheridan # 8 ETT, size 4 LMA Unique (uLMA) and LMA Supreme (sLMA) (LMA North America, Inc.) were:

- immersed in a water bath or embedded in gelatin;

uwidocznienie rurek intubacyjnych oraz masek krtaniowych w czasie badania USG przeprowadzanego w sytuacji nagłej.

Metody

Rurka intubacyjna Sheridan # 8 LMA Unique™ # 4 (uLMA) oraz LMA Supreme™ (sLMA) – produkowane przez LMA North America – były:

- zanurzane w wodzie bądź zatapiane w żelatynie;
- umieszczane w tchawicy lub przestrzeni ponadkrtaniowej świńskich preparatów krtaniowo-tchawicznych;
- wprowadzane do tchawicy i górnych dróg oddechowych niebalsamowanych zwłok ludzkich.

Do przeprowadzenia badania USG użyto aparatu BK Medical Flex Focus 400 z głowicą wypukłą 5 MHz oraz liniową 18 MHz. Mankiety pneumatyczne rurek intubacyjnych oraz masek krtaniowych były napełniane:

- powietrzem;
- solą fizjologiczną;
- solą fizjologiczną z dodatkiem środka kontrastowego – albuminy zawierającej pęcherzyki gazu lub Optison™ (GE Healthcare).

Wyniki

Na ryc. 1 (panel górny) widoczna jest rurka intubacyjna Sheridan umieszczona w wodzie (A), z mankiem napełnionym powietrzem (B), solą fizjologiczną (C) oraz solą fizjologiczną z dodatkiem środka kontrastowego Optison™ (D). Granica powietrza (a) osłabiała wiązkę fal ultradźwiękowych (B), powodując zaciemniające artefakty oraz ubytek echa (do – dropout) oraz rewerberację (r). Napełnienie mankieta solą fizjologiczną (C) wyeliminowało artefakty zaciemniające i pozwoliło na uwidocznienie całości mankieta oraz dna plastikowego pojemnika (b). Jakość obrazu poprawiała się po dodaniu Optisonu™ do soli fizjologicznej (D).

Na ryc. 1 (panel środkowy) pokazana jest również podobna sekwencja obrazów/artefaktów po napełnieniu mankieta pneumatycznego (c – cuff) LMA Supreme™ (E) powietrzem (F), solą fizjologiczną (G) oraz solą fizjologiczną z domieszką Optisonu™ (H).

Dolny panel ryc. 1 ukazuje rurkę intubacyjną Sheridan umieszczoną w świńskim preparacie tchawicy (I). Jej mankiety były napełniane powietrzem (J), solą fizjologiczną (K) oraz solą fizjologiczną z dodatkiem Optisonu™ (L). Mankiety wypełnione roztworem soli fizjologicznej (K, L) pozwalały na uwidocznienie całego pierścienia tchawicy (T).

Na ryc. 2 widać, iż rurka intubacyjna (panel górny) oraz maska krtaniowa (panel dolny) umieszczone w drogach oddechowych ludzkich zwłok nie były widoczne w badaniu USG, gdy ich mankiety napełnione były powietrzem (A, C). Granica powietrze – błona śluzowa (a) w przypadku maski

- placed in the trachea or supraglottic space of pig laryngo-tracheal specimens;
- inserted into the trachea and the upper airway of non-embalmed cadavers.

The BK Medical Flex Focus 400 ultrasound system with 5 MHz curved and 18 MHz linear probes was used for scanning. Pneumatic cuffs of ETTs and LMAs were filled with:

- air;
- saline;
- saline with contrast agents such as sonicated albumin or Optison™ (GE Healthcare).

Results

Fig. 1 (upper panel) shows the Sheridan ETT placed in the water bath (A) with the cuff inflated with air (B), saline (C) or saline with Optison™ (D). Air interfaces (a) attenuated US beam (B) causing shadowing artifacts and an image dropout (do), and a reverberation (r). Inflation of the cuff with saline (C) eliminated the shadowing artifact and enabled visualization of the whole cuff and the bottom of the plastic container (b). The image was further improved when saline was mixed with Optison™ (D).

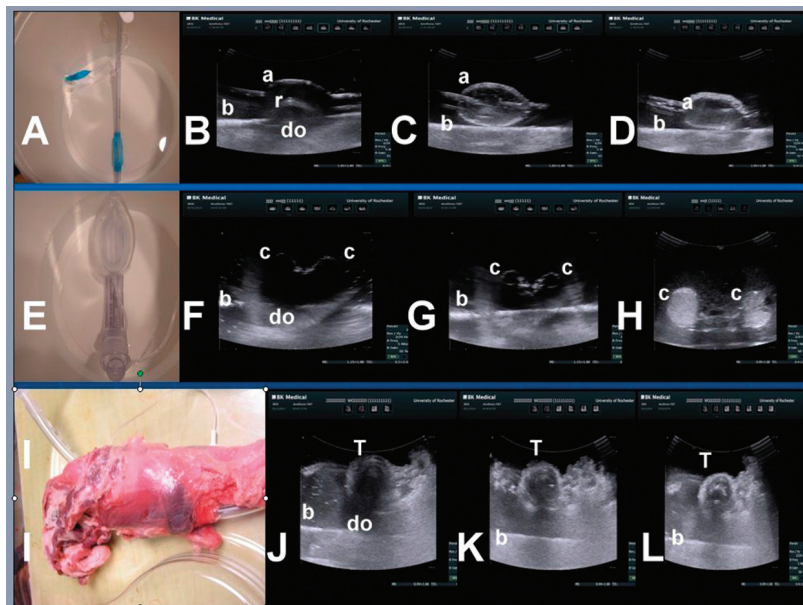
Fig. 1 (middle panel) shows a similar sequence of images/artifacts when the pneumatic cuff (c) of the LMA Supreme (E) was filled with air (F) saline (G) or saline with Optison™ (H).

Fig. 1 (lower panel) shows the Sheridan ETT placed in the pig tracheal specimen (I). ETT cuffs were inflated with air (J), saline (K) and saline with Optison™ (L). The saline-filled cuff (K, L) allowed visualization of the entire tracheal (T) ring.

Fig. 2 shows that the ETT (upper panel) and the LMA (lower panel) placed in the cadaveric airway were not visualized when cuffs were inflated with air (A, C). Air-mucosa (a) interface of the LMA (C) caused the shadowing artifact. After inflation with saline (B, D) cuffs were visualized as hypoechoic spheres.

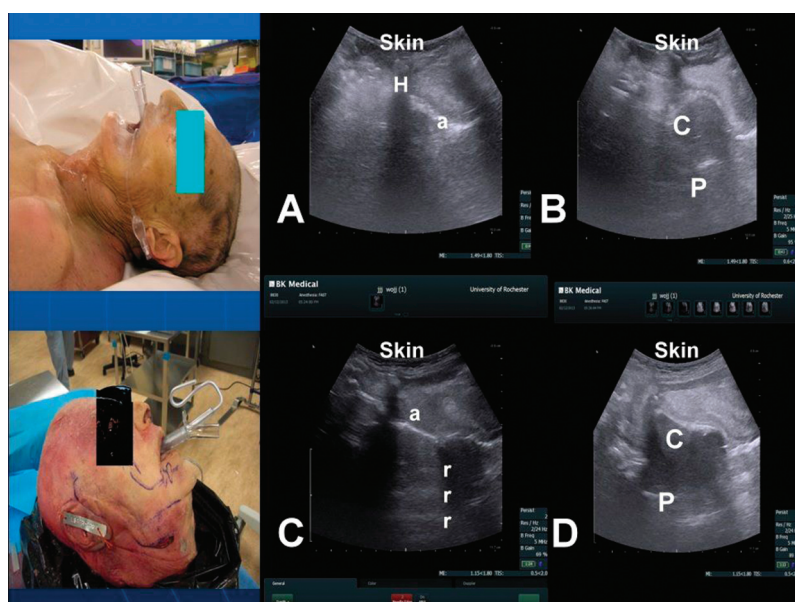
Discussion

Capnography is the standard method to confirm correct ETT or LMA placements⁽³⁾. However, it may be unreliable during cardiopulmonary resuscitation and low flow states which may lead to an unnecessary removal of a well-placed ETT, re-intubation and interruption of chest compressions. Tracheal US does not interrupt chest compressions and is not affected by low pulmonary flow or airway obstruction, but is limited by US scattering and artifacts generated in air-tissue interfaces. This study demonstrates that the replacement of air with saline in ETT or LMA cuffs enables their detection and



Ryc. 1. Panel górny – rurka intubacyjna Sheridan zanurzona w wodzie (A) z mankietem napelnionym powietrzem (B), solą fizjologiczną (C), oraz solą fizjologiczną z dodatkiem Optisonu™ (D). Panel środkowy – podobna sekwencja obrazów/artefaktów w przypadku mankieta pneumatycznego (c – cuff) maski krtaniowej LMA Supreme™ (E) napelnionego powietrzem (F), roztworem soli fizjologicznej (G) oraz solą fizjologiczną z dodatkiem Optisonu™ (H). Panel dolny – rurka intubacyjna Sheridan umieszczona w preparacie świńskiej tchawicy (I). Mankiet rurki intubacyjnej napelniony powietrzem (J), solą fizjologiczną (K) oraz solą fizjologiczną z dodatkiem Optisonu™ (L). Mankiet napelniony solą fizjologiczną (K, L) pozwalał na uwidocznienie pierścienia tchawicy (T); a – styk z powietrzem (air), b – dno plastikowego pojemnika (bottom), c – mankieta (cuff), r – rewerberacja, do – ubytek echa (drop-out), T – pierścień tchawicy (tracheal ring)

Fig. 1. Upper panel – Sheridan ETT placed in the water bath (A) with the cuff inflated with air (B), saline (C) or saline with Optison™ (D). Middle panel – similar sequence of images/artifacts when the pneumatic cuff (c) of the LMA Supreme™ (E) was filled with air (F) saline (G) or saline with Optison™ (H). Lower panel – Sheridan ETT placed in the pig tracheal specimen (I). ETT cuffs were inflated with air (J), saline (K) and saline with Optison™ (L). The saline-filled cuff (K, L) allowed visualization of the tracheal (T) ring; a – air interface, b – bottom of the plastic container, c – cuff, r – reverberation, do – Image dropout, T – tracheal ring



Ryc. 2. Rurka intubacyjna (panel górny) oraz maska krtaniowa (panel dolny) umieszczone w drogach oddechowych zwłok ludzkich; H – kość gnykowa (hyoid bone), r – rewerberacja, C – mankieta (cuff), P – tylna ściana gardła (posterior wall of the pharynx)

Fig. 2. The endotracheal tube (upper panel) and the laryngeal mask airway (lower panel) placed in the cadaveric airway; H – hyoid bone, r – reverberation, C – cuff, P – posterior wall of the pharynx

krtańowej (**C**) powodowała artefakt zacięniący. Po napełnieniu solą fizjologiczną (**B, D**) mankiety były uwidaczniane jako obszary hipoechogeniczne.

Omówienie

Kapnografia jest standardową metodą stosowaną w celu weryfikacji właściwego umiejscowienia rurki intubacyjnej bądź maski krtańowej⁽³⁾. Może ona jednak być nieskuteczna w trakcie resuscytacji krążeniowo-oddechowej i stanów niskiego przepływu, powodując niepotrzebne usunięcie właściwie założonej rurki intubacyjnej, reintubacje oraz zakłócenie masażu serca. Badanie USG tchawicy nie powoduje przerwania masażu serca. Ponadto, na jego wyniki nie mają wpływu ani niski przepływ płucny, ani niedrożność dróg oddechowych, które zaburzają interpretację kapnografii. Głównym ograniczeniem badania USG jest rozproszenie ultradźwięków i artefakty powstające na granicy powietrze – tkanka. Niniejsza praca pokazuje, iż zastąpienie powietrza solą fizjologiczną w mankietach rurek intubacyjnych oraz masek krtańowych pozwala na ich uwidocznienie w badaniu USG oraz uwidocznienie sąsiadujących struktur i tkanek, a także znacząco ogranicza występowanie artefaktów. Ponieważ podobna poprawa widoczności po napełnieniu mankieta solą fizjologiczną została osiągnięta w badaniach przeprowadzanych na ludzkich zwłokach, jest bardzo prawdopodobne, że mankiety wypełnione solą fizjologiczną mogą być uwidocznione w badaniu USG pacjentów po intubacji dotchawiczej oraz po założeniu maski krtańowej.

Konflikt interesów

Autorzy nie zgłaszają żadnych finansowych ani osobistych powiązań z innymi osobami lub organizacjami, które mogłyby negatywnie wpłynąć na treść publikacji oraz rościć sobie prawo do tej publikacji.

Piśmiennictwo / References

1. Neumar RW, Otto CW, Link MS, Kronick SL, Shuster M, Callaway CW *et al.*: 2010 American Heart Association Guidelines for cardiopulmonary resuscitation and emergency cardiovascular care. Part 8. Circulation 2010; 122: 729–767.
2. Chou HC, Tseng WP, Wang CH, Ma MH, Wang HP, Huang PC *et al.*: Tracheal rapid ultrasound exam for confirming endotracheal tube placement during emergency intubation. Resuscitation 2011; 82: 1279–1284.
3. Adi O, Chuan TW, Rishya M: A feasibility study on bedside upper airway ultrasonography compared to waveform capnography for verifying endotracheal tube location after intubation. Crit Ultrasound J 2013; 5: 7.
4. Ma G, Davis DP, Schmitt J: The sensitivity and specificity of transcothyroid ultrasonography to confirm endotracheal tube placement in a cadaver model. J Emerg Med 2007; 32: 405–407.
5. Raphael DT, Conard FU 3rd: Ultrasound confirmation of endotracheal tube placement. J Clin Ultrasound 1987; 15: 459–462.
6. Cattano D, Wojtczak J, Seitan C, Aijazi H, Vale H, Altamirano A *et al.*: Models for predicting laryngeal anatomy and a standardized sizing system for supraglottic airway devices. Anesthesiology 2012; A784.
7. Wojtczak J: Submandibular sonography – assessment of hyomental distances and ratio, tongue size, and floor of the mouth musculature using portable ultrasound. J Ultrasound Med 2012; 31: 523–528.

the visualization of the surrounding structures or tissues and markedly limits US artifacts.

Similar improvement in visualization was obtained in cadavers after filling of the cuffs with saline. Therefore, it is likely that saline-filled cuffs may be detected in patients after endotracheal intubation or placement of the supraglottic airway.

Conflict of interests

The authors do not report any financial or personal links with other persons or organizations, which might negatively affect the content of this publication and claim authorship rights to this publication.