

Submitted: 17.07.2013

Accepted: 16.08.2013

Elastografia TSI w diagnostyce przewlekłej nefropatii nerki przeszczepionej

TSI ultrasound elastography for the diagnosis of chronic allograft nephropathy in kidney transplanted patients

Johannes Kahn¹, Torsten Slowinski², Anke Thomas³, Sergej Filimonow¹, Thomas Fischer¹

¹ Department of Radiology, Charité, Berlin, Germany

² Department of Nephrology, Charité, Berlin, Germany

³ Department of Obstetrics, Charité, Berlin, Germany

Correspondence: Dr. Johannes Kahn, Department of Radiology, Charité, Charitéplatz 1, 10117 Berlin, Germany, e-mail: johannes.kahn@charite.de, tel.: +49 30 63421384

Słowa kluczowe

elastografia,
nerka, przeszczep
allogeniczny,
ultrasonografia,
obrazowanie
odkształcenia tkanek

Streszczenie

Cel: Celem niniejszej pracy było sprawdzenie, czy sonoelastografia TSI (*tissue strain imaging* – obrazowanie odkształcenia tkanek) może pomóc w rozpoznaniu przewlekłego uszkodzenia nerki przeszczepionej. **Materiał i metody:** Badanie prospektywne, przeprowadzone od czerwca 2010 do kwietnia 2011 roku, objęło 112 pacjentów. Porównano dane uzyskane w badaniu elastograficznym z wynikami biopsji oraz z parametrami laboratoryjnymi w celu zbadania ewentualnych zależności między nimi. Dane elastograficzne zostały uzyskane przy użyciu wysokiej klasy sprzętu ultrasonograficznego, a ich analizę przeprowadzono, wykorzystując półilościowy wskaźnik odkształcenia (*semiquantitative strain ratio*). W celach porównawczych pacjenci zostali podzieleni na trzy grupy na podstawie wyniku biopsji (według klasyfikacji Banff): grupa A: biopsja nie jest konieczna, grupa B: stopień I w klasyfikacji Banff oraz grupa C: stopnie II i III według klasyfikacji Banff. Korelacje oceniono za pomocą analizy korelacji (Pearsona) i regresji. Z kolei do oceny istotności statystycznej różnic między badanymi grupami posłużył test U Manna-Whitneya. **Wyniki:** Średnia wieku pacjentów wynosiła $54,2 \pm 15,01$ roku. Mężczyźni stanowili 59% badanych. Wykazano istotną różnicę między wskaźnikami odkształcenia TSI dla grup A i C ($p = 0,024$). Nie wykazano natomiast istotnych różnic między grupami B i C ($p = 0,056$) oraz A i B ($p = 0,88$). Nie wykazano również korelacji pomiędzy wskaźnikiem odkształcenia TSI a współczynnikiem przesączania kłębuszkowego ($r = 0,105$) i kreatyniną ($r = 0,092$). **Wnioski:** Sonoelastografia TSI może pomóc w różnicowaniu poszczególnych stadiów uszkodzenia przeszczepu (na podstawie klasyfikacji Banff). Jednak nie dla wszystkich badanych cech otrzymane wyniki były istotne statystycznie. Technika TSI powinna być przedmiotem dalszych badań obejmujących większą liczbę pacjentów.

Key words

elastography, kidney,
allograft, ultrasound,
tissue strain imaging

Abstract

Purpose: To answer the question whether the TSI (*tissue strain imaging*) sonoelastography technique can contribute to the diagnosis of chronic renal allograft damage. **Material and methods:** A prospective study of 112 patients between June 2010 and April 2011 was conducted to compare elastography data with biopsy results and laboratory parameters in order to determine whether any correlations exist. Elastography parameters were acquired with a high-end ultrasound system and analyzed using the semiquantitative strain ratio. For comparison, patients were divided into three groups based on biopsy

findings (Banff classification): group A: biopsy not necessary; group B: Banff grade I; group C: Banff grades II and III. Correlations were assessed by means of correlation (Pearson) and regression analysis. Differences between ordinal groups were tested for statistical significance by the Mann-Whitney *U* test. **Results:** Mean patient age was 54.2 ± 15.01 years. Fifty-nine percent of the patients were male. The calculated TSI strain ratio of groups A and C differed significantly ($p = 0.024$). Groups B and C ($p = 0.056$) and groups A and B ($p = 0.88$) showed no significant difference. The TSI strain ratio did not correlate with glomerular filtration rate ($r = 0.105$) or creatinine ($r = 0.092$). **Conclusion:** The TSI sonoelastography technique can contribute to the differentiation of different stages of renal graft damage (according to Banff classification). However, significant results were not observed for all investigated features. The TSI technique should be further evaluated in future studies including larger numbers of patients.

Wstęp

W ostatnich latach sonoelastografia – nieinwazyjna metoda diagnostyczna obrazująca nieprawidłowości zaburzeń struktury tkanek – cieszy się coraz większym zainteresowaniem badaczy. Pomiary właściwości sprężystych różnych obszarów ciała mogą dostarczyć informacji o wielu patologiach: od procesów zapalnych do zmian złośliwych⁽¹⁾. Do chwili obecnej opracowano wiele obiecujących technik sonoelastografii.

Jako przykład wymienić można zastosowanie tej techniki w diagnostyce oraz charakteryzowaniu zmian w sutkach i gruczole prostaty⁽¹⁻⁶⁾, a także w diagnostyce chorób wątroby⁽⁷⁾. W ostatnim czasie przedmiotem badań jest użyteczność sonoelastografii w diagnostyce niewydolności nerki przeszczepionej⁽⁸⁻¹³⁾.

Do chwili obecnej w ocenie danych elastograficznych nerek wykorzystywano jedynie techniki oparte na technologii fali poprzecznej, takie jak sonoelastografia dynamiczna (*transient elastography*, TE) oraz techniki wykorzystujące pole akustyczne (*acoustic radiation force impulse*, ARFI). Obie metody stosuje się głównie w ocenie włóknienia wątroby.

Obecnie w celu rozpoznania dysfunkcji przeszczepionej nerki stosuje się wiele różnych narzędzi diagnostycznych. Przydatną metodą w ocenie czynności nerki przeszczepionej u biorców okazało się badanie ultrasonograficzne z użyciem środków kontrastujących⁽¹⁴⁾. Najszerzej stosowanymi rutynowymi metodami diagnostycznymi są badania laboratoryjne i (dopplerowskie) badanie ultrasonograficzne⁽¹⁵⁾. To drugie pozwala wykryć nieprawidłowości morfologiczne i dostarcza informacji o perfuzji przeszczepu (wskaźnik oporu – *resistance index*, RI). U pacjentów z postępującym niszczeniem przeszczepu biopsja nadal stanowi złoty standard zarówno w potwierdzeniu, jak i wykluczeniu niewydolności przeszczepu. Jednak biopsja jest badaniem inwazyjnym i jej przeprowadzenie wiąże się z ryzykiem. Dlatego pożądane jest opracowanie alternatywnej, nieinwazyjnej metody diagnostycznej oceniającej czynność nerki przeszczepionej. Sonoelastografia może być obiecującym kandydatem.

Celem niniejszego badania była ocena potencjału obrazowania odkształcenia tkanek (*tissue strain imaging*, TSI) – sonoelastografii w trybie offline – w wykrywaniu przewlekłego uszkodzenia przeszczepionej nerki. Wyniki badania elastograficznego pacjentów po przeszczepieniu nerki

Introduction

In recent years, there has been an increasing scientific interest in sonoelastography as a noninvasive diagnostic tool for detecting tissue abnormalities. Measurement of elastic properties in different body regions can provide information on pathologies ranging from inflammatory processes to malignant tumors⁽¹⁾. Different technical approaches of sonoelastography have been pursued and shown promising results.

Examples include the diagnosis and characterization of lesions in the breast or prostate⁽¹⁻⁶⁾ and the diagnostic evaluation of liver pathologies⁽⁷⁾. Recently, a controversy has arisen as to whether sonoelastography is also suitable for identifying graft failure in kidney transplant recipients⁽⁸⁻¹³⁾.

So far, only sonographic techniques that are based on shear wave technology have been used to assess elastography data of the kidney including the sonographic technique of transient elastography (TE) and the technique of acoustic radiation force impulse (ARFI). Both techniques have been mainly used for assessing liver fibrosis.

Currently, a variety of diagnostic tools are in use to identify renal graft dysfunction following transplantation. Ultrasound with contrast medium has been found useful for evaluating graft function in transplant recipients⁽¹⁴⁾. The most widely used routine diagnostic techniques are laboratory tests and (Doppler) ultrasound⁽¹⁵⁾. The latter can reveal morphologic abnormalities and provides information on graft perfusion (resistance index, RI). In patients with progressive graft deterioration in serial examinations, biopsy continues to be the gold standard for confirming or ruling out suspected graft failure. A biopsy is invasive and carries some risk. It would therefore be very helpful to have a valid noninvasive diagnostic alternative for assessing renal transplant function. Sonoelastography might be a promising candidate.

The aim of the present study was to evaluate the potential of tissue strain imaging (TSI) – an offline sonoelastography technique – for detecting chronic renal allograft damage. We compared renal elastography findings with laboratory parameters and biopsy results in renal transplant recipients and tested for correlations.

zostały porównane z wynikami biopsji oraz z parametrami laboratoryjnymi oraz przeanalizowane pod kątem istnienia potencjalnych korelacji.

Material i metody

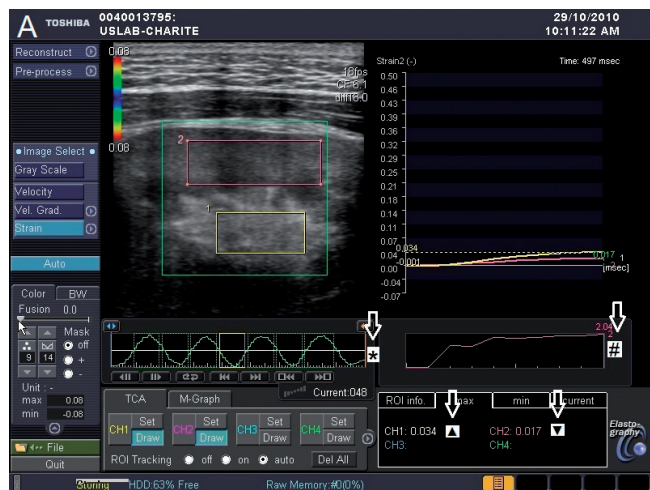
Do badania prowadzonego od czerwca 2010 do kwietnia 2011 roku w Charité – Universitätsmedizin w Berlinie włączono 122 pacjentów po przeszczepieniu nerki, którzy byli objęci opieką interdyscyplinarną (radiologiczną/nefrologiczną). Transplantacje wykonywano w okresie od 1991 do 2010 roku, zatem badaniem objęto przeszczepy mające 1–19 lat. Zakwalifikowani pacjenci wyrazili zgodę na badanie elastograficzne oraz na przechowanie danych. Odpowiedni materiał z badania elastograficznego TSI otrzymano w przypadku 112 pacjentów. Oznacza to, że nałożenie mapy kolorów było w tych przypadkach kompletne na całym obszarze podanym analizie (*region of interest*, ROI), a elastogram przedstawiał cały wybrany obszar w obrębie miąższu oraz kielichów (ryc. 1). Z powodu nadwagi (wskaźnik BMI > 35 kg/m²) warunki te nie zostały spełnione w przypadku dwóch pacjentów i w związku z tym przeprowadzenie badania elastograficznego TSI nie było możliwe. W przypadku czterech pacjentów zintegrowany system wyczuwający nacisk głowicy wykazał brak jednostajnego ucisku – przypadki te zostały wykluczone z badania. W kolejnych czterech przypadkach dane pacjentów w nefrologicznej bazie danych były niekompletne. W związku z powyższym analizą objęto 112 pacjentów.

Material and methods

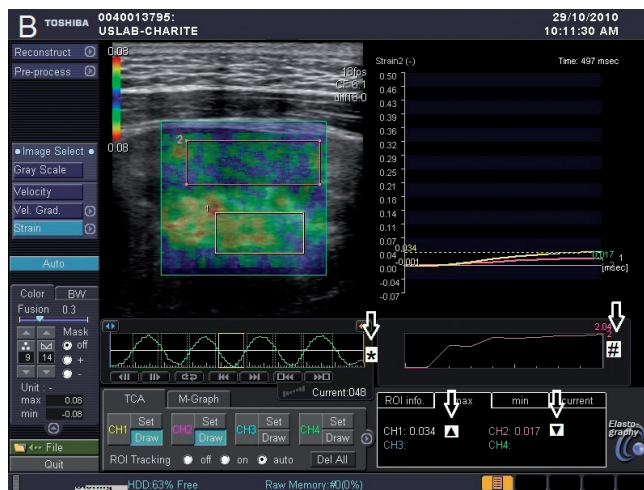
Between June 2010 and April 2011, a total of 122 renal transplant recipients followed up by the interdisciplinary aftercare service (radiology/nephrology) of Charité – Universitätsmedizin Berlin were included in the study. Transplantations took place between 1991 and 2010. Hence, the follow-up included examinations of one-year-old to 19-year-old transplants. The patients who were included had to consent to ultrasound elastography and storage of data. Adequate TSI elastography was accomplished in 112 cases, meaning that the colored overlay display was complete within the region of interest (ROI) and the elastogram reflected the whole selected region within the parenchyma and calyces respectively (see fig. 1). Two patients did not match these prerequisites due to obesity (BMI > 35 kg/m²) and TSI elastography was not possible in these cases. In four patients, the system's integrated display of transducer pressure revealed that the pressure applied was not constant; these cases were excluded from analysis. In another four cases, patient files in the nephrology database were incomplete. As stated, a total of 112 cases could finally be included in the analysis.

Ultrasound examination

TSI was performed using a high-end ultrasound system (Aplio XG SSA-790A, Toshiba, Otawara, Japan) with an



Ryc. 1 A. Właściwości elastograficzne bez nałożonej mapy kolorów
Fig. 1 A. Display without colored overlay of elastography properties



Ryc. 1 B. Właściwości elastograficzne z nałożoną mapą kolorów
Fig. 1 B. Display with colored overlay of elastography properties

Ryc. 1 A i B. Elastogram TSI: ROI w układzie miedniczkowo-kielichowym (1) oraz w okolicy miąższu nerki (2).

* Sinusoidalna krzywa ucisku. Żółty prostokąt oznacza moment pomiaru wartości (podczas zwolnienia ucisku).

Jednostajne przyłożenie ucisku.

▲ Wartość bezwymiarowa w rejonie układu miedniczkowo-kielichowego.

▼ Wartość bezwymiarowa w rejonie miąższu nerki.

Fig. 1 and 2. TSI elastogram: ROI in renal pelvic-calyceal system (1) and renal parenchyma (2).

* Sinusoidal compression gradient. The yellow rectangle marks the moment of elastography measurement (during decompression).

Displays consistent pressure application during compression time.

▲ Dimensionless elastography value in renal pelvic-calyceal system.

▼ Dimensionless elastography value in renal parenchyma.

Badanie ultrasonograficzne

Badanie TSI przeprowadzono za pomocą wysokiej klasy aparatury (Aplio XG SSA-790A, Toshiba, Otawara, Japonia) z głowicą liniową PLT 805 AT o częstotliwości 8 MHz. Jakość obrazu B-mode została zoptymalizowana za pomocą zintegrowanych opcji polepszających rozdzielczość osiową i boczną oraz redukujących szum (obrazowanie harmoniczne i ustawienia standardowe). Wszystkie badania przeprowadzała ta sama osoba (JK).

Badanie rozpoczyna się uwidocznieniem przeszczepionej nerki w rzucie podłużnym w prezentacji B-mode, po czym następuje dziesięć cykli kontrolowanego ucisku i zwolnienia ucisku. Dane uzyskane podczas tych cykli są zachowane w pamięci systemu, co umożliwia ich przetworzenie w trybie offline. Technika TSI nie umożliwia bowiem oceny sprężystości tkanek w czasie rzeczywistym. Badający umieszcza obszary zainteresowania (*regions of interest*, ROI) w obszarze docelowym, dla którego system generuje elastogram z kodowanymi kolorami informacjami o sprężystości tkanek nałożonymi na obraz B-mode. Obszary ROI to dwa duże prostokąty obejmujące obszar miąższowy (około 4 cm²) oraz obszar układu kielichowego (około 2 cm²). Wielkości wszystkich ocenianych obszarów ROI (zarówno miąższowych, jak i kielichowych) były podobne, a różniły się maksymalnie o $\pm 10\%$. Do analizy włączono tylko te przypadki, w których wskaźnik siły nacisku potwierdził, że zastosowano jednolity ucisk głowicą, a cykle ucisku i jego zwolnienia utworzyły krzywą sinusoidalną (ryc. 1). By ujednolicić moment zapisania danych elastograficznych i umożliwić lepsze porównanie wyników poszczególnych pacjentów, dane dotyczące sprężystości tkanek zostały zanotowane w fazie zwolnienia ucisku. W czasie przeprowadzania badania TSI operator nie znał wyników biopsji ani parametrów laboratoryjnych. Bardziej szczegółowe informacje dotyczące techniki TSI znajdują się w artykule opublikowanym w „Academic Radiology” w 2007 roku⁽⁶⁾.

Analiza danych

Interpretując elastogram, należy pamiętać, że kolory pokazują względne, a nie bezwzględne wartości sprężystości badanych tkanek. Oznacza to, że w każdym badaniu można zaobserwować całe spektrum barw – od czerwonej do niebieskiej⁽¹⁶⁾. W celu porównania wyników u różnych pacjentów obliczony został stosunek sprężystości kielichów do sprężystości miąższu. Ten tak zwany wskaźnik odkształcenia (*strain ratio*) jest miarą różnicy w elastyczności pomiędzy tymi dwiema tkankami nerki i pozwala na porównanie związku sprężystości kielichowej ze sprężystością miąższową u różnych pacjentów:

$$\text{Wskaźnik odkształcenia} = \frac{\text{ROI 1 (kielichy)}}{\text{ROI 2 (miąższ)}}$$

Wskaźnik odkształcenia jest miarą referencyjną sprężystości tkanek ustaloną w badaniu ultrasonograficznym i został porównany z wynikami biopsji oraz parametrami laboratoryjnymi⁽¹⁷⁾.

8 MHz PLT 805 AT linear transducer. B-mode image quality was optimized using integrated options for improving axial and lateral resolution and reducing noise (tissue harmonic imaging and standardized preset options). All examinations were performed by the same investigator (JK).

First, the transplant kidney was identified in the longitudinal B-mode view, which was followed by ten cycles of controlled compression and release. The sonographic raw data acquired during these cycles were stored on the system's hard disc for offline processing. The TSI technique does not allow real-time assessment of tissue elasticities. The examiner places regions of interest (ROI) in the target area, for which the system then generates an elastogram with color-coded elasticity information that is superimposed on the B-mode image. The ROIs are two large rectangles covering a representative parenchymal region (approx. 4 cm² of size) and a second representative area of the calyceal system (approx. 2 cm² of size). The size of all evaluated ROIs was similar and varied within a range of max. $\pm 10\%$ (in each the parenchymal and the calyceal ROI). This analysis included only those cases in which the pressure display confirmed that uniform transducer pressure had been applied and the compression-release cycles resulted in a sinus-shaped curve (see fig. 1). Elasticity information was recorded during the release phases in order to standardize the point of time where elastography data was collected and to be able to better compare interindividual results. At the time of TSI, the examiner was unaware of biopsy findings and laboratory parameters. For a detailed description of the TSI technique, the reader is referred to an article that appeared in “Academic Radiology” in 2007⁽⁶⁾.

Data analysis

When interpreting an elastogram, one must be aware that the colors display relative elasticities of the target tissues rather than absolute values. This means that, in each examination, the whole spectrum of colors from red to blue may be present in the target anatomy⁽¹⁶⁾. For comparison of findings in different patients, ratios were calculated of calyceal elasticity to parenchymal elasticity. This so-called strain ratio is a measure of the difference in elasticity between these two tissues of the kidney and allows interindividual comparison of the relationship of calyceal elasticity to parenchymal elasticity:

$$\text{Strain ratio} = \frac{\text{ROI 1 (calyces)}}{\text{ROI 2 (parenchyma)}}$$

The strain ratio is the reference measure of sonographically determined tissue elasticity and is used for comparison with biopsy findings and laboratory parameters⁽¹⁷⁾.

Histology

In 19 cases, biopsy findings were available for comparison. Biopsies were obtained with a high speed Bard MAGNUM

Ocena histologiczna

Wyniki biopsji były dostępne do celów porównawczych w 19 przypadkach. Wycinek pobrano za pomocą aparatu Bard Magnum (Bard, Tempe, Arizona, USA) z igłą 14 g × 16 cm.

Stopień zwłóknienia przeszczepionej nerki oceniono na podstawie klasyfikacji Banff (tab. 1)⁽¹⁸⁾ określającej patologię przeszczepu i na tej podstawie zakwalifikowano pacjentów do jednej z trzech grup (grupa A: biopsja nie jest konieczna, $n = 94$; grupa B: stopień I w klasyfikacji Banff, $n = 16$ oraz grupa C: stopnie II i III według klasyfikacji Banff, $n = 3$) (tab. 3). Pacjenci w grupie A cechowali się stabilną pracą przeszczepionej nerki, a przebieg kliniczny i badanie ultrasonograficzne były w normie – nie było konieczności przeprowadzania biopsji. Prawdopodobieństwo zwłóknienia w tej grupie było niewielkie.

Analiza statystyczna

Analizę danych wykonano za pomocą oprogramowania SPSS Statistics, wersja 19 (SPSS Inc., Chicago, Illinois). Związki między wynikami badania elastograficznego, biopsją oraz parametrami laboratoryjnymi oceniono za pomocą analizy korelacji (Pearsona) i regresji. Dane opisowe podano jako średnie i odchylenia standardowe, a przedstawiono na wykresie skrzynkowym (typu *box-and-whisker*). Skrzynka zawiera pierwszy i trzeci kwartył (rozstęp międzykwartyłowy, IQR), linia w skrzynce oznacza medianę, a wąsy odpowiadają 1,5 IQR. Wartości przekraczające ten zakres zostały odpowiednio oznaczone. Istotność statystyczna różnic między danym porządkowymi została zbadana za pomocą testu U Manna-Whitneya. Z kolei analizę wieloczynnikową przeprowadzono, wykorzystując model liniowy i biorąc pod uwagę zmienne towarzyszące. Przyjęty poziom istotności statystycznej wynosił $p < 0,05$.

Wyniki

Analizą zostały objęte dane uzyskane w badaniu elastograficznym 112 osób. Średnia wieku pacjentów wynosiła

biopsy system (Bard, Tempe, AZ, USA) with a 14 g × 16 cm biopsy needle.

Renal allograft fibrosis was graded using the Banff classification (see tab. 1)⁽¹⁸⁾ of renal transplant pathology and was used for assigning the patients to one of three groups (group A: biopsy not necessary, $n = 94$; group B: Banff grade I, $n = 16$; group C: Banff grades II and III, $n = 3$) (see tab. 3). Patients in group A had an uneventful clinical and ultrasound-morphological course with stable allograft function, and no biopsy was required. The probability of fibrosis in this group is low.

Statistical analysis

The data were analyzed using SPSS Statistics, version 19 (SPSS Inc., Chicago, IL). Associations between elastography parameters and biopsy results or functional laboratory parameters were evaluated using Pearson correlation and regression analysis. Descriptive statistical data are given as means and standard deviations and represented as box-and-whisker plots. The box contains the first and third quartiles (interquartile range, IQR). The line in the box indicates the median. The whiskers correspond to the 1.5-fold IQR. Values outside this range are marked. Differences in ordinal data were tested for significance using the Mann-Whitney U test. Multivariate analysis was performed using a linear model and taking covariates into account. Statistical significance was assumed at p values < 0.05 .

Results

Elastography data from a total of 112 patients were included in the analysis. The patients had a mean age of 54.2 ± 15.01 years. Fifty-seven percent were male; 72.3% of the recipients had received kidneys from post-mortem donors. The patient data are summarized in tab. 2.

Klasyfikacja Banff <i>Banff classification</i>	
Grupa I <i>Group I</i>	Łagodne zwłóknienie śródmiąższowe i zanik kanalików nerkowych (< 25% powierzchni korowej), brak określonej etiologii (może wystąpić niespecyficzne stwardnienie naczyń i kłębuszków nerkowych) <i>Mild interstitial fibrosis and tubular atrophy (< 25% of cortical area), no evidence of any specific etiology (may include nonspecific vascular and glomerular sclerosis)</i>
Grupa II <i>Group II</i>	Umiarkowane zwłóknienie śródmiąższowe i zanik kanalików nerkowych (26–50% powierzchni korowej), może wystąpić niespecyficzne stwardnienie naczyń i kłębuszków nerkowych (jak wyżej) <i>Moderate interstitial fibrosis and tubular atrophy (26–50% of cortical area), may include nonspecific vascular and glomerular sclerosis (as above)</i>
Grupa III <i>Group III</i>	Poważne zwłóknienie śródmiąższowe i zanik/utrata kanalików nerkowych (> 50% powierzchni korowej), może wystąpić niespecyficzne stwardnienie naczyń i kłębuszków nerkowych (jak wyżej) <i>Severe interstitial fibrosis and tubular atrophy/loss (> 50% of cortical area), may include nonspecific vascular and glomerular sclerosis (as above)</i>

Tab. 1. Klasyfikacja Banff⁽¹⁸⁾

Tab. 1. Banff classification⁽¹⁸⁾

	Minimum <i>Minimum</i>	Maksimum <i>Maximum</i>	Średnia ± SD <i>Mean ± SD</i>
Wiek pacjenta (lata) <i>Patient age (years)</i>	19	79	54,23 ± 15,01
Płeć <i>Patient sex</i>			59% mężczyzn <i>59% male</i>
Rodzaj dawcy (zmarły lub żywy) <i>Donor type (deceased or living)</i>			72,3% dawców zmarłych <i>72.3% deceased donors</i>
Wiek przeszczepu (lata) <i>Transplant age (years)</i>	9	77	50,17 ± 15,75
Czas od transplantacji do badania ultrasonograficznego (dni) <i>Time between transplantation and ultrasound examination (days)</i>	72	7077	1510 ± 1690
Czas zimnego niedokrwienia (minuty) <i>Cold ischemia time (min)</i>	30	1560	590 ± 363
Czas niedokrwienia mieszany (minuty) <i>Mixed ischemia time (min)</i>	25	110	53,5 ± 15,8
GFR (ml/min) <i>GFR (ml/min)</i>	4,98	138	45,26 ± 20,42
Kreatynina (mg/dl) <i>Creatinine (mg/dl)</i>	0,64	9,13	1,90 ± 1,16
Wielkość przeszczepu (cm) <i>Transplant size (cm)</i>	9	14	11,32 ± 1,25
Wskaźnik oporu (RI) <i>Resistance Index (RI)</i>	0,50	1,00	0,73 ± 0,09
Wskaźnik odkształcenia TSI <i>TSI strain ratio</i>	0,71	8,77	2,25 ± 1,22

Tab. 2. Przegląd badanej populacji

Tab. 2. Overview of patient population

54,2 ± 15,01 roku, a mężczyźni stanowili 57% badanych. Nerki od zmarłych dawców otrzymało 72,3% pacjentów. Dane osób badanych zostały przedstawione w tab. 2.

Tab. 3 przedstawia średnie wartości wskaźnika odkształcenia TSI dla wszystkich wydzielonych grup.

Wykazano istotną różnicę między wskaźnikami odkształcenia TSI dla grup A i C ($p = 0,024$). Różnica ta pozostawała istotna po przeprowadzeniu analizy wieloczynnikowej dla następujących parametrów: odstęp czasu między przeszczepieniem a badaniem ultrasonograficznym, odległość

Mean TSI strain ratios by Banff group are presented in tab. 3.

There was a significant difference in TSI strain ratios between groups A and C ($p = 0.024$). The difference remained significant after multivariate correction for the following factors: interval between transplant operation and time of ultrasound examination, pole distance, cold ischemia time, mixed ischemia time, mode of kidney donation, age of donor, and resistance index (RI). The differences between groups B and C ($p = 0.056$) and groups A and B ($p = 0.88$) were not significant (see fig. 2).

Grupa <i>Group</i>	Klasyfikacja Banff <i>Banff classification</i>	<i>n</i>	Średni wskaźnik odkształcenia TSI ± SD <i>Mean TSI strain ratio ± SD</i>	Wartość TSI dla kielichów ± SD <i>TSI calyceal values ± SD</i>	Wartość TSI dla miąższu ± SD <i>TSI parenchymal values ± SD</i>
A	Pacjenci bez biopsji <i>Patients without biopsy</i>	94	2,34 ± 1,29	0,054 ± 0,028	0,023 ± 0,013
B	Pacjenci ze stopniem Banff I <i>Patients Banff I</i>	16	2,14 ± 0,78	0,045 ± 0,026	0,021 ± 0,008
C	Pacjenci ze stopniem Banff II i III <i>Patients Banff II and III</i>	3	1,14 ± 0,37	0,032 ± 0,014	0,029 ± 0,027

Tab. 3. Grupy według klasyfikacji Banff i wyniki elastografii TSI

Tab. 3. Groups according to Banff classification and TSI elastography results

między biegunami, czas zimnego niedokrwienia, czas niedokrwienia mieszany (*mixed ischemia time*), forma oddania nerki, wiek dawcy oraz wskaźnik oporu (RI). Nie wykazano istotnych różnic między grupami B i C ($p = 0,056$) oraz A i B ($p = 0,88$) (ryc. 2).

Nie wykazano również istotnych związków między wskaźnikiem odkształcenia TSI a poziomem kreatyniny w surowicy krwi ($r = 0,092$ z $p = 0,167$) oraz pomiędzy wskaźnikiem odkształcenia TSI a współczynnikiem przesączania kłębuszkowego (GFR) ($r = 0,105$ z $p = 0,136$). Niemniej jednak wykres punktowy wskazuje na pewną zależność, mianowicie wzrost wskaźnika odkształcenia TSI wydawał się powiązany ze spadkiem poziomu kreatyniny oraz wzrostem GFR (ryc. 3 i 4).

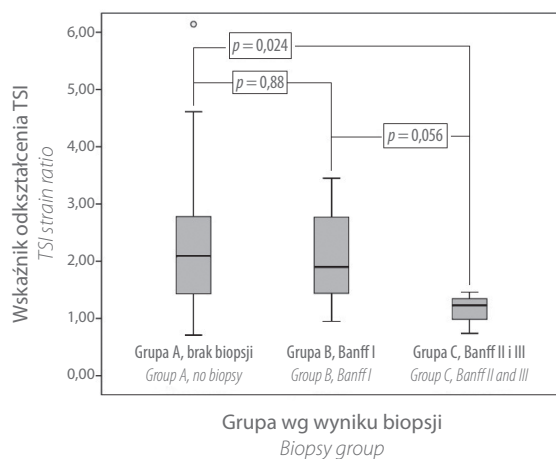
Omówienie

Według wiedzy autorów niniejsza praca stanowi pierwsze badanie oceniające przeszczepione nerki za pomocą techniki elastografii TSI. Z kilku niedawno przeprowadzonych

There was no significant correlation between the TSI strain ratio and serum creatinine ($r = 0.092$ with $p = 0.167$) or between the TSI strain ratio and glomerular filtration rate (GFR) ($r = 0.105$ with $p = 0.136$). Descriptively, however, the point diagram indicated a trend: an increasing TSI strain ratio appeared to be associated with a decrease in creatinine levels and increase in GFR (see figs. 3 and 4).

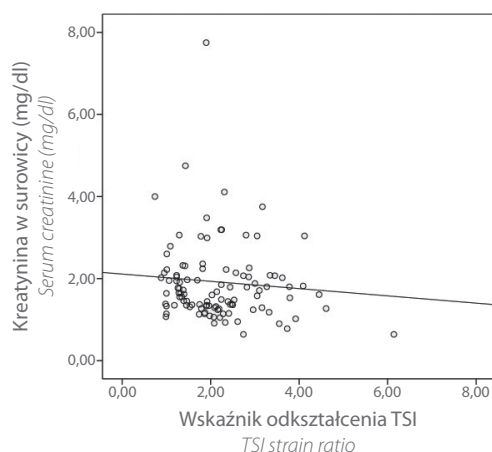
Discussion

To our knowledge, this is the first study that examines renal allografts using TSI elastography. Several recent studies have shown the benefit of sonoelastography in other organs, particularly for the detection of cancer of the breast^(5,6,19) and of the prostate^(2,3). Promising results with sonoelastography have also been obtained in grading liver fibrosis in patients with chronic hepatitis⁽²⁰⁻²²⁾. Whether sonoelastography is also useful for evaluating the degree of fibrosis in the assessment of renal graft function is still a controversial issue.



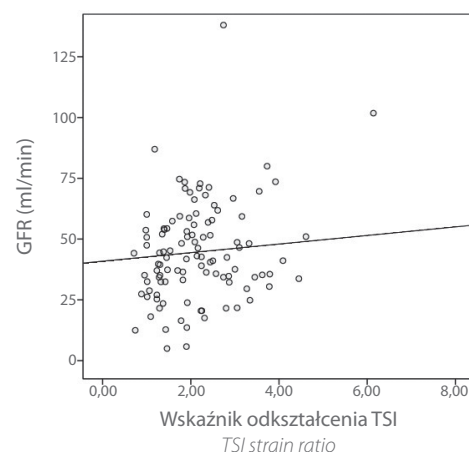Ryc. 2. Wykres skrzynkowy wskaźnika odkształcenia TSI w różnych grupach. Istotna różnica między grupami A i C ($p = 0,024$). Brak istotnej różnicy między grupami B i C ($p = 0,056$) oraz A i B ($p = 0,88$)

Fig. 2. Box-whisker-plot of TSI strain ratio regarding the different biopsy groups. There is a significant difference between groups A and C ($p = 0.024$). No significant difference was shown between groups B and C ($p = 0.056$) and groups A and B ($p = 0.88$)



Ryc. 3. Wykres punktowy wskaźnika odkształcenia TSI i poziomu kreatyniny w surowicy

Fig. 3. Scatter chart TSI strain ratio vs. serum creatinine



Ryc. 4. Wykres punktowy wskaźnika odkształcenia TSI i współczynnika przesączania kłębuszkowego (GFR)

Fig. 4. Scatter chart TSI strain ratio vs. glomerular filtration rate (GFR)

badania wynika, że sonoelastografia jest metodą przydatną w ocenie innych narządów, a szczególnie w diagnostyce raka sutka^(5,6,19) i gruczołu krokowego^(2,3). Obiecujące wyniki otrzymano również w ocenie stopnia zwłóknienia wątroby u pacjentów z przewlekłym zapaleniem wątroby^(20–22). Z drugiej strony nadal pozostaje sporna kwestia przydatności sonoelastografii w ocenie stopnia zwłóknienia nerki przeszczepionej podczas badania jej czynności.

Arndt i wsp.⁽⁸⁾ w badaniu przeprowadzonym w 2009 roku wśród 20 pacjentów poddanych biopsji wykazali istotne korelacje pomiędzy stopniem zwłóknienia nerki przeszczepionej a wartościami uzyskanymi w badaniu sonoelastograficznym. Zaobserwowali również istotne różnice dotyczące wartości otrzymanych w badaniu elastograficznym pomiędzy różnymi grupami pacjentów podzielonych na podstawie współczynnika GFR. Autorzy ci zastosowali technikę elastografii dynamicznej (TE), która opiera się na technologii fali poprzecznej i jest inna od użytej w naszym badaniu techniki TSI. Jak dotąd elastografię dynamiczną stosowano głównie w ocenie stopnia zwłóknienia wątroby. Jedną z różnic między tymi dwiema technikami jest wybór badanego obszaru. W elastografii dynamicznej badający nie ma możliwości wyboru danego ROI. Obszar objęty badaniem to z góry określony prostokąt o wymiarach około 10 × 25 mm, a jego dokładne położenie może być ustalone jedynie w przybliżeniu.

Podobne wyniki otrzymali Stock i wsp. w badaniach prowadzonych w latach 2010 i 2011 z wykorzystaniem techniki ARFI (*acoustic radiation force impulse*) – kolejnej techniki opartej na fali poprzecznej. Badania te, którym poddano 18⁽⁹⁾ i 8⁽¹⁰⁾ pacjentów, wykazały istotne różnice w wartościach elastograficznych uzyskanych dzięki zastosowaniu techniki ARFI pomiędzy różnymi grupami biorców przeszczepu podzielonych na podstawie wyniku biopsji.

Syversveen i wsp.⁽¹¹⁾ nie potwierdzili powyższych obserwacji. Ich badania nie wykazały żadnych istotnych różnic w wynikach badania elastograficznego ARFI pomiędzy poszczególnymi grupami Banff.

W niedawno przeprowadzonym badaniu na modelu szczura⁽¹²⁾ nie wykazano wyraźnych korelacji pomiędzy stopniem zwłóknienia mięszu nerki a wartościami sprężystości otrzymanymi w badaniu sonograficznym.

W naszym badaniu tylko niektóre grupy pacjentów, sklasyfikowanych na podstawie wyniku biopsji, wykazywały wyraźne różnice. Ogółem średnia wartość wskaźnika odkształcenia TSI spada w miarę wzrostu stopnia zwłóknienia (wyższy stopień w klasyfikacji Banff).

Zarówno z powyższych obserwacji, jak i z definicji wskaźnika odkształcenia wynika, że wraz ze stopniem zwłóknienia wzrasta sprężystość mięszowa lub spada sprężystość kielichowa. Obserwacja ta może wydać się zaskakująca, ponieważ spodziewalibyśmy się raczej spadku sprężystości mięszowej wraz ze wzrostem stopnia zwłóknienia. Sprężystość mięszowa okazała się jednak relatywnie stabilna lub nawet nieco wyższa. Zaobserwowaliśmy za to wyraźny średni spadek sprężystości kielichowej w grupach

In a study of 20 biopsied patients conducted in 2009, Arndt *et al.*⁽⁸⁾ showed a significant correlation between the degree of fibrosis of kidney grafts and sonographic elastography values. The authors also found significant differences in elastography values between different groups differentiated on the basis of GFR. They employed the sonographic technique of transient elastography (TE), which relies on shear waves and is different from the TSI technique used in our study. So far, TE has been mainly used for assessing liver fibrosis. Another difference between the two techniques is the choice of target region investigated. The technique of TE precludes the choice of a specific ROI by the examiner. The sampling box – meaning the area covered by the examination – is a predefined rectangle measuring approx. 10 × 25 mm; however, its exact position can only be roughly estimated.

Similar results were reported by Stock *et al.* for the acoustic radiation force impulse (ARFI) technique – another technique based on shear waves – in 2010 and 2011. In these studies of 18⁽⁹⁾ and 8⁽¹⁰⁾ patients, the authors found significant differences in elastography values determined by ARFI between different groups of transplant recipients classified according to biopsy findings.

Syversveen *et al.*⁽¹¹⁾ did not confirm these results. They found no significant differences in ARFI elastography results between different Banff groups.

A recent study in a rat model⁽¹²⁾ found no clear correlation between the degree of renal parenchymal fibrosis and sonographic elasticity values.

We found marked differences only for some of the patient groups distinguished on the basis of biopsy findings. In general, the mean TSI strain ratio decreases as the degree of fibrosis increases (higher Banff groups).

It follows from this observation and the definition of strain ratio that, with increasing severity of fibrosis, either parenchymal elasticity increases or calyceal elasticity decreases. This observation might appear surprising as we would expect to observe a decrease in renal parenchymal stiffness as the severity of fibrosis increases. Actually, however, parenchymal elasticity was found to be relatively stable or even tended to increase slightly. Instead, we found a more marked mean decrease in calyceal elasticity with higher Banff groups. This explains the decreasing strain ratios, which is nearly one in biopsy group C (Banff II and III). Hence, with increasing fibrosis (on the basis of histology), there is an approximation of calyceal and parenchymal elasticity measured by sonoelastography. However, it remains open whether this finding reflects a true decrease in calyceal tissue. It is also conceivable that hardening of the parenchyma with increasing fibrosis may impair the sonoelastic evaluation of the underlying calyceal tissue. It is possible that shrinkage of the fibrotic parenchyma impairs pressure coupling to the calyceal system, resulting in underestimation of calyceal elasticity.

z wyższymi stopniami w klasyfikacji Banff. Wyjaśnia to malejący wskaźnik odkształcenia prawie do 1 w grupie C (Banff II i III). Stąd też wraz ze wzrostem stopnia zwłóknienia (na podstawie obrazu histologicznego) następuje aproksymacja sprężystości kielichowej i miąższowej w sonoelastografii. Do końca nie wiadomo jednak, czy taka obserwacja odzwierciedla prawdziwy spadek sprężystości tkanki kielichowej. Niewykluczone także, że ztwardnienie miąższu wraz ze wzrostem stopnia zwłóknienia może wpływać na ocenę ultrasonograficzną tkanki kielichowej leżącej poniżej. Innym wytłumaczeniem może być osłabienie siły nacisku na układ kielichowy przez skurczenie się zwłókniałego miąższu, co skutkuje zanizonym pomiarem sprężystości kielichów.

Klasyfikacja Banff określa nie tylko stopień zwłóknienia, bierze pod uwagę także zmiany zapalne. W związku z tym ztwardnienie tkanki może wynikać z obecności procesu zapalnego, którego nie można odróżnić od zwłóknienia lub innych patologii za pomocą sonoelastografii.

Ogólnie rzecz biorąc, zmniejszający się wskaźnik odkształcenia sugeruje, że wyższy stopień w klasyfikacji Banff jest związany ze zmianą sprężystości w całej przeszczepionej nerce. Pytanie, czy zaobserwowana zmiana ma związek z artefaktem naturalnie występującym w sonoelastografii, pozostaje otwarte.

W przedstawionym badaniu różnice wynikające z porównania grup parami nie zawsze były istotne statystycznie. Ma na to wpływ niewielka liczba przypadków, szczególnie zakwalifikowanych do grupy C (kategoria II i III klasyfikacji Banff). Nie można stwierdzić występowania istotnych korelacji z parametrami klinicznymi (poziomem kreatyniny w surowicy oraz współczynnikiem GFR). Widoczna jest jednak tendencja do zmniejszania się wskaźnika odkształcenia TSI wraz z wyższym poziomem kreatyniny i niższym współczynnikiem GFR.

Ograniczenia

Akceptowalne wyniki biopsji dostępne były tylko w przypadku 19 spośród 112 biopsji przeszczepu włączonych do badania. Ogranicza to nasze obserwacje w odniesieniu do występowania korelacji pomiędzy wynikami biopsji a danymi sonoelastograficznymi.

Choć sonoelastografia nie jest standardowym badaniem diagnostycznym, podjęto próbę przeprowadzenia badania w sposób powtarzalny, przy czym nie można wykluczyć wystąpienia odchylenia od zamierzonej procedury. Ucisk głowicą wywierany jest ręcznie przez badającego i dlatego siła ucisku jest od niego zależna. Ułatwia to zastosowanie tej techniki w praktyce, jednak uniemożliwia kontrolowanie ucisku, możliwe w warunkach eksperymentalnych.

Wnioski

Z przeprowadzonych analiz wynika, że ocena sprężystości przeszczepionej nerki techniką elastografii TSI w trybie

Banff classification not only shows the grade of fibrosis, but also takes inflammatory changes of the tissue into account. Corollary, a diffuse tissue hardening might be the result of an inflammatory process that can't be distinguished from fibrosis of other pathological reasons using sonoelastography.

Overall, the decreasing strain ratio suggests that a higher Banff group is associated with a change in the sonographic elasticity of the entire kidney graft. At present, it remains open whether the observed change is due to an inherent artifact of sonoelastography.

The differences in the pairwise group comparisons are not always statistically significant. This is due to the small numbers of cases, especially in group C (Banff II and III). A significant correlation with clinical parameters – serum creatinine and estimated GFR – cannot be established; however, there is a trend toward lower TSI strain ratios with higher serum creatinine levels and lower GFR.

Limitations

Acceptable biopsy results were available for only 19 of the 112 renal graft recipients included in the analysis of sonoelastography. This limits our results with regard to a possible correlation between biopsy results and sonoelastography data.

Sonographic elastography is not yet a standardized diagnostic procedure. Nevertheless, an attempt was made to perform the elastography examination in a reproducible manner, but deviations from the intended procedure cannot be fully excluded. One factor is that pressure with the transducer is applied manually and hence the amount of pressure is examiner-dependent. While this allows easy clinical handling of the technique, it precludes the application of controlled pressures as it would be possible in an experimental setting.

Conclusions

All results considered, our findings suggest that offline analysis of tissue elasticity measured by TSI elastography in kidney grafts can contribute to the grading of fibrosis compared with biopsy results. However, the small number of patients for whom biopsy results were available does not allow definitive correlation of sonoelasticity for all stages of fibrosis verified by biopsy. The results are promising and larger studies should be conducted to further explore the potential of this easy to handle and non-invasive technique in the clinical setting.

Conflict of interest

Authors do not report any financial or personal links with other persons or organizations, which might affect negatively the content of this publication and/or claim authorship rights to this publication.

offline może być pomocna w ocenie stopnia zwłóknienia w porównaniu z wynikami biopsji. Niemniej jednak niewielka liczba pacjentów, których wyniki biopsji były dostępne do analizy, nie pozwala na definitywne stwierdzenie zależności między wartościami sprężystości a wszystkimi stadiami zwłóknienia. Uzyskane wyniki są obiecujące i konieczne są dalsze, bardziej obszerne analizy, które mogłyby dokładniej zbadać potencjał tej łatwej i nieinwazyjnej techniki w warunkach klinicznych.

Konflikt interesów

Autorzy nie zgłaszają żadnych finansowych ani osobistych powiązań z innymi osobami lub organizacjami, które mogłyby negatywnie wpłynąć na treść publikacji oraz rościć sobie prawo do tej publikacji.

Piśmiennictwo/References

1. Thomas A, Kümmel S, Fritzsche F, Warm M, Ebert B, Hamm B *et al.*: Real-time sonoelastography performed in addition to B-mode ultrasound and mammography: improved differentiation of breast lesions? *Acad Radiol* 2006; 13: 1496–1504.
2. Dudea SM, Giurgiu CR, Dumitriu D, Chiorean A, Ciurea A, Botar-Jid C *et al.*: Value of ultrasound elastography in the diagnosis and management of prostate carcinoma. *Med Ultrason* 2011; 13: 45–53.
3. Brock M, von Bodman C, Palisaar RJ, Löttenberg B, Sommerer F, Deix T *et al.*: The impact of real-time elastography guiding a systematic prostate biopsy to improve cancer detection rate: a prospective study of 353 patients. *J Urol* 2012; 187: 2039–2043.
4. Adamietz BR, Kahmann L, Fasching PA, Schulz-Wendtland R, Uder M, Beckmann MW *et al.*: Differentiation between phyllodes tumor and fibroadenoma using real-time elastography. *Ultraschall Med* 2011; 32 Suppl 2: E75–E79.
5. Barr RG, Destounis S, Lackey LB 2nd, Svensson WE, Balleyguier C, Smith C: Evaluation of breast lesions using sonographic elasticity imaging: a multicenter trial. *J Ultrasound Med* 2012; 31: 281–287.
6. Thomas A, Warm M, Hoopmann M, Diekmann F, Fischer T: Tissue Doppler and strain imaging for evaluating tissue elasticity of breast lesions. *Acad Radiol* 2007; 14: 522–529.
7. Castera L, Forns X, Alberti A: Non-invasive evaluation of liver fibrosis using transient elastography. *J Hepatol* 2008; 48: 835–847.
8. Arndt R, Schmidt S, Loddenkemper C, Grünbaum M, Zidek W, van der Giet M *et al.*: Noninvasive evaluation of renal allograft fibrosis by transient elastography – a pilot study. *Transpl Int* 2010; 23: 871–877.
9. Stock KE, Klein BS, Vo Cong MT, Sarkar O, Römisch M, Regenbogen C *et al.*: ARFI-based tissue elasticity quantification in comparison to histology for the diagnosis of renal transplant fibrosis. *Clin Hemorheol Microcirc* 2010; 46: 139–148.
10. Stock KE, Klein BS, Cong MTV, Regenbogen C, Kemmner S, Büttner M *et al.*: ARFI-based tissue elasticity quantification and kidney graft dysfunction: first clinical experiences. *Clin Hemorheol Microcirc* 2011; 49: 527–535.
11. Syversveen T, Brabrand K, Midtvedt K, Strøm EH, Hartmann A, Jakobsen JA *et al.*: Assessment of renal allograft fibrosis by acoustic radiation force impulse quantification – a pilot study. *Transpl Int* 2011; 24: 100–105.
12. Derieppe M, Delmas Y, Gennisson JL, Deminière C, Placier S, Tanter M *et al.*: Detection of intrarenal microstructural changes with supersonic shear wave elastography in rats. *Eur Radiol* 2012; 22: 243–250.
13. Grenier N, Poulain S, Lepreux S, Gennisson JL, Dallaudière B, Lebras Y *et al.*: Quantitative elastography of renal transplants using supersonic shear imaging: a pilot study. *Eur Radiol* 2012; 22: 2138–2146.
14. Fischer T, Filimonow S, Rudolph J, Morgera S, Budde K, Slowinski T *et al.*: Arrival time parametric imaging: a new ultrasound technique for quantifying perfusion of kidney grafts. *Ultraschall Med* 2008; 29: 418–423.
15. Josephson MA: Monitoring and managing graft health in the kidney transplant recipient. *Clin J Am Soc Nephrol* 2011; 6: 1774–1780.
16. Janssen J: (E)US-Elastografie: Heutiger Stand und Perspektiven. *Z Gastroenterol* 2008; 46: 572–579.
17. Fischer T, Peisker U, Fiedor S, Slowinski T, Wedemeyer P, Diekmann F *et al.*: Significant differentiation of focal breast lesions: raw data-based calculation of strain ratio. *Ultraschall Med* 2012; 33: 372–379.
18. Sis B, Mengel M, Haas M, Colvin RB, Halloran PF, Racusen LC *et al.*: Banff '09 meeting report: antibody mediated graft deterioration and implementation of Banff working groups. *Am J Transplant* 2010; 10: 464–471.
19. Garra BS: Elastography: current status, future prospects, and making it work for you. *Ultrasound Q* 2011; 27: 177–186.
20. Wang J, Guo L, Shi X, Pan W, Bai Y, Ai H: Real-time elastography with a novel quantitative technology for assessment of liver fibrosis in chronic hepatitis B. *Eur J Radiol* 2012; 81: e31–e36.
21. Arena U, Vizzutti F, Abraldes JG, Corti G, Stasi C, Moscarella S *et al.*: Reliability of transient elastography for the diagnosis of advanced fibrosis in chronic hepatitis C. *Gut* 2008; 57: 1288–1293.
22. Friedrich-Rust M, Ong MF, Herrmann E, Dries V, Samaras P, Zeuzem S *et al.*: Real-time elastography for noninvasive assessment of liver fibrosis in chronic viral hepatitis. *AJR Am J Roentgenol* 2007; 188: 758–764.