

Case report

Syndrome coronaire aigu: un mode de révélation peu fréquent du phéochromocytome

Abderrahim El Bouazzaoui^{1,8}, Nawal Hamas², Nawfal Houari¹, Brahim Boukatta¹, Abdelmalek Oussaden³, Hicham Sbai¹, Nabil Kanjaa¹

¹Service d'Anesthésie Réanimation A4, CHU Hassan II, Faculté de Médecine et de Pharmacie, Université Sidi Mohammed Benabdellah (USMBA), Fès, Maroc, ²Service d'Anatomie Pathologique, CHU Hassan II, Faculté de Médecine et de Pharmacie, Université Sidi Mohammed Benabdellah (USMBA), Fès, Maroc, ³Service de Chirurgie Viscérale C3, CHU Hassan II, Faculté de Médecine et de Pharmacie, Université Sidi Mohammed Benabdellah (USMBA), Fès, Maroc

⁸Corresponding author: Abderrahim El Bouazzaoui, Service d'Anesthésie Réanimation A4, CHU Hassan II, Faculté de Médecine et de Pharmacie, Université Sidi Mohammed Benabdellah (USMBA), Fès, Maroc

Key words: Phéochromocytome, syndrome coronaire, coronarographie

Received: 13/07/2015 - Accepted: 08/10/2015 - Published: 16/10/2015

Abstract

Le phéochromocytome est une tumeur rare. Il se manifeste habituellement par la triade de Ménard ou par une hypertension artérielle. Des cas rares de phéochromocytome ont été révélés par un syndrome coronaire aigu. Patiente âgée de 57 ans, ayant l'antécédent d'hypertension artérielle sous amlodipine, est admise pour syndrome coronaire aigu sans sus décalage du segment ST à troponine positive. La coronarographie est revenue en faveur d'un réseau coronaire grêle sans sténose significative. Une masse tissulaire surrenalienne droite a été retrouvée sur une échographie rénale de routine et confirmée par un scanner abdominal. Le dosage des catécholamines urinaires trouve des taux très élevés d'adrénaline et de noradrénaline. Après une préparation par un β bloquants associé à un inhibiteur calcique, l'exérèse chirurgicale de la tumeur a été réalisée par voie coelioscopique sous monitoring hémodynamique invasif. L'examen anatomopathologique de la pièce opératoire confirme le diagnostic de phéochromocytome. L'évolution à court et moyen terme est favorable, notamment disparition de la triade de Menard, des douleurs thoraciques. La révélation d'un phéochromocytome par la survenue d'un syndrome coronaire aigu est rare, souvent ignorées, mais dont les conséquences peuvent être dramatiques. La tumorectomie peut conduire à la guérison complète et définitive des manifestations cardiaques.

Pan African Medical Journal. 2015; 22:151 doi:10.11604/pamj.2015.22.151.7505

This article is available online at: <http://www.panafrican-med-journal.com/content/article/22/151/full/>

© Abderrahim El Bouazzaoui et al. The Pan African Medical Journal - ISSN 1937-8688. This is an Open Access article distributed under the terms of the Creative Commons Attribution License (<http://creativecommons.org/licenses/by/2.0>), which permits unrestricted use, distribution, and reproduction in any medium, provided the original work is properly cited.

Introduction

Le phéochromocytome est une tumeur rare composée de cellules chromaffines sécrétant des catécholamines et localisée au niveau de la médullosurrénale dans 85% des cas. Le diagnostic est évoqué le plus souvent dans le cadre du bilan d'une hypertension artérielle ou devant la triade symptomatique de Ménard [1]: céphalées, sueurs et palpitations chez un adulte de 15 à 40 ans. Plus rarement, les manifestations cardiovasculaires du phéochromocytome aboutissent à son diagnostic (trouble du rythme, douleur thoracique, insuffisance cardiaque, choc cardiogénique) [2]. Nous rapportons l'observation d'une patiente âgée de 57 ans dont le phéochromocytome a été révélé par un syndrome coronaire aigu.

Patient et observation

Patiente âgée de 57 ans ayant comme facteurs de risque cardiovasculaire l'âge, la ménopause, et l'hypertension artérielle sous amlodipine (10 mg/j). Elle a été admise à l'hôpital dans un tableau de syndrome coronaire aigu. Le début de sa symptomatologie remontait à 3 jours par la survenue de douleurs thoraciques constrictives au repos, sans irradiation, brèves et intermittentes sans relation avec l'effort. A l'examen cardiovasculaire on note une tension artérielle à 170/90 mmHg, avec une fréquence cardiaque à 80 battements par minute, sans signes d'insuffisance cardiaque. Les pouls périphériques sont présents et symétriques. L'auscultation des artères carotidiennes ne trouve pas de souffle. L'examen peluopulmonaire est sans anomalie. L'électrocardiogramme s'inscrit en rythme sinusal avec une FC à 73 cycles par minute, un PR à 0.20, un axe du cœur à gauche. On note la présence d'onde T négatives avec un sous décalage du segment ST en antérieur étendu, en inférieur et en basal avec des extrasystoles supra ventriculaires. Le dosage de la troponine est revenu positive à 2 reprises à 12 heures d'intervalle. La radiographie thoracique objective une cardiomégalie avec un index cardiothoracique à 0,63. L'analyse du parenchyme pulmonaire trouve une surcharge hilare bilatérale avec une redistribution vasculaire vers les sommets. L'échocardiographie transthoracique objective un ventricule gauche hypertrophié à fonction systolique normale, la contractilité segmentaire est hétérogènes avec une hypokinésie latérale. Les pressions de remplissage sont élevées, les cavités droites ne sont pas dilatées sans hypertension artérielle

pulmonaire. La coronarographie objective un réseau coronaire grêle avec une plaque non significative sur l'artère coronaire inter ventriculaire antérieure. Devant ce tableau de syndrome coronaire aigu sans sus décalage du segment ST, la patiente a été mise sous traitement médical comportant une anti coagulation curative, une double anti agrégation plaquettaire associant aspirine avec clopidogrel, bêtabloquant, inhibiteur de l'enzyme de conversion, et une statine. Au bilan biologique on trouve une fonction rénale altéré (urée 0,72 g/l, créatinémie à 20 mg/l avec une clairance à 40 ml/min). La natrémie et la kaliémie sont normales. Le bilan lipidique est normal. La numération formule sanguine est normale avec un taux de plaquettes à 236000/mm³, et une hémoglobine à 14 g/l. Devant cette fonction rénale altérée, une échographie rénale a été réalisée montrant des reins de taille normale sans dilatation des voies excrétrices, et objectivant une masse tissulaire surrénalienne droite. Le retour à l'interrogatoire retrouve la notion d'accès paroxystique de palpitation, sueurs et céphalées. Un scanner abdominal a été réalisé objectivant une masse surrénalienne droite de 50 mm de diamètre faisant évoquer un phéochromocytome (**Figure 1**). Le dosage des catécholamines urinaires trouve des taux très élevés d'adrénaline et de noradrénaline: 8,68 micromol/ 24h et 3,51 µmol/ 24h respectivement. L'échographie cervicale ne révèle pas de lésions thyroïdiennes. Après une préparation par un α bloquants associé à un inhibiteur calcique, l'exérèse chirurgicale de la tumeur (**Figure 2**) a été réalisée par voie cœlioscopique sous monitoring hémodynamique invasif. Des pics hypertensif arrivant jusqu'à 220 mmHg de systolique et 130 mmHg de diastolique ont notés au moment de la manipulation chirurgicale de la tumeur. Ces pics ont été jugulés par l'approfondissement de l'anesthésie associé à des bouli itératifs de nicardipine. Les suites postopératoires ont été marquées par la stabilité des chiffres tensionnels sous inhibiteur calcique en monothérapie. L'examen anatomopathologique de la pièce opératoire confirme le diagnostic de phéochromocytome (**Figure 3**). L'évolution à court et moyen terme est favorable chez notre patiente avec disparition de la triade de Menard, des douleurs thoraciques sous traitement médical associant statine, aspirine et l'amlidipine à 5 mg/j.

Discussion

Le phéochromocytome est une tumeur développée à partir des cellules chromaffines de la médullosurrénale ou d'autres ganglions sympathiques et sécrétant en quantité variable des

cathécholamines. Le diagnostic est évoqué le plus souvent dans le cadre du bilan d'une hypertension artérielle ou devant la triade symptomatique de Ménard. Au pronostic souvent favorable après son exérèse, cette tumeur peut aussi être à l'origine de complications cardiovasculaires parfois dramatiques. La complication la plus classique est l'hypertrophie ventriculaire gauche secondaire à l'HTA, pouvant donner une véritable cardiomyopathie hypertrophique obstructive. La cardiomyopathie adrénérergique, quant à elle, est moins connue. Elle a été initialement suspectée par Pearce en 1906 [3] qui a mis en évidence des lésions de myocardite sur des animaux morts après injection d'adrénaline, ces mêmes lésions ont été retrouvées par la suite chez des malades traités par adrénaline pour des états de choc ou atteints de phéochromocytome. Le syndrome coronaire aigu reste un mode de révélation rare de phéochromocytome [4-6]. Le diagnostic de phéochromocytome méconnu peut être difficile dans ce contexte. En effet, Delby et al ont rapporté une découverte tardive de phéochromocytome chez deux patients ayant bénéficié de transplantation cardiaque dont l'indication initiale était une cardiomyopathie dilatée d'origine ischémique [7]. Dans ces conditions atypique on considère que 50% des phéochromocytomes sont diagnostiqués en période post mortem [8]. Les mécanismes physiopathologiques de la cardiomyopathie adrénérergique associée au phéochromocytome restent flous, faisant intriquer plusieurs hypothèses [4, 9-11]: l'hypothèse d'une insuffisance coronaire de type fonctionnelle par épuisement des réserves énergétiques sur un c'ur imprégné de façon chronique par les catécholamines est avancée; lors des paroxysmes hypertensifs, il se produit un largage massif de catécholamines, responsable d'une tachycardie et donc d'un accroissement brutal des besoins du myocarde en oxygène; d'autres hypothèses telles qu'une insuffisance coronaire de type organique liée à la déstabilisation de lésion athéromateuse par la stimulation adrénérergique ou encore un éventuel spasme des gros troncs coronaires ont été avancées pour expliquer ces tableaux mimant parfois un véritable infarctus.

Électriquement, les aspects sont variables: lésion sous-épi ou sous-endocardique, ischémie sous épicaordique, onde Q de nécrose,.... Les signes prédominant souvent dans le territoire inférolatéral. Les enzymes myocardiques peuvent s'élever. Les coronaires sont angiographiquement saines. Les formes graves de phéochromocytome sont souvent associées à des nécroses hémorragiques de la tumeur responsable d'orage catécholaminérergique [6]. Cependant, d'autres facteurs déclenchant ont été rapportés [12]: stress non spécifique, ingestion d'alcool,

grossesse, palpation ou traumatisme abdominal. Certains de ces facteurs sont iatrogènes comme la prise de métoclopramide, dopaminérergiques, propranolol, sultopride, glucagon, phénothiazines, dexaméthasone .Ces orages hémodynamiques peuvent être responsables d'autres modes de révélation parfois graves en dehors des complications cardiaques. Nous en citons: accident vasculaire, infarctus mésentérique, ischémie de membre, ou encore rhabdomyolyse aiguë [13]. Le traitement curatif repose sur l'exérèse chirurgicale de la tumeur [14]. Cette exérèse peut se concevoir en urgence dans les cas où le phéochromocytome est associé à un infarctus de myocarde compliqué de choc cardiogénique [15]. Notre patiente était stable sur le plan hémodynamique. L'exérèse chirurgicale de la tumeur a été réalisée en dehors du contexte d'urgence.

Conclusion

Le phéochromocytome peut avoir des présentations cliniques très variables. La révélation d'un phéochromocytome par la survenue d'un syndrome coronaire aigu est rare, souvent ignorées, mais dont les conséquences sont parfois dramatiques. Cela est d'autant plus important que la tumorectomie seule peut conduire à la guérison complète et définitive des manifestations cardiaques.

Conflits d'intérêts

Les auteurs ne déclarent aucun conflit d'intérêt.

Contributions des auteurs

Abderrahim El Bouazzaoui, Brahim Boukatta, Nawal Hammas et Abdelmalek Oussaden ont contribué à la prise en charge médicale de la patiente; **Nawfal Houari, Hicham Sbai et Nabil Kanjaa** ont contribué à la rédaction de ce manuscrit.

Figures

Figure 1: Masse surrénalienne droite de 50 mm de diamètre (flèche jaune) dont le volume, la densité et l'hétérogénéité peuvent être évocateurs de phéochromocytome

Figure 2: Photo de pièce opératoire de surrenalectomie

Figure 3: HESx200: phéochromocytome: prolifération tumorale faite de nids de cellules arrondies avec une vascularisation de type neuro-endocrine

Références

1. Plouin PF, Degoulet P, Tugaye A, Ducrocq MB, Menard J. Dépistage du phéochromocytome chez quels hypertendus? Étude sémiologique chez 2585 hypertendus dont 11 ayant un phéochromocytome. *Nouv Presse Med.* 1981 Mar 7; 10(11): 869-72. [PubMed](#) | [Google Scholar](#)
2. Tréguer F, Jeanneteau J, Rouleau F, Furber A. La myocardite aiguë, un mode de révélation peu fréquent du phéochromocytome. *Rev Med Interne.* 2008 Dec; 29(12): 1050-3. [PubMed](#) | [Google Scholar](#)
3. Pearce RN. Experimental myocarditis: a study of the histological changes following intravenous injection of adrenaline. *J Exp Med.* 1906 May 25; 8(3): 400-9. [PubMed](#) | [Google Scholar](#)
4. Tamdy A, Oukerraj L, Khatri D, Ait Bella S, Etalibi N, Fetouhi H, Boukili Y, Ismaili N, Jalal H, Fellat I, Arharbi M. Infarctus du myocarde révélant un phéochromocytome: à propos d'un cas. *Annales de cardiologie et d'angéiologie.* avril 2010; 59(2): 97-99. [PubMed](#) | [Google Scholar](#)
5. Martinez-Quintana E, Jaimes-Vivas R, Cuba-Herrera J, Saiz-Udaeta B, Rodríguez-Gonzalez F, Martinez-Martin MS. Acute myocardial infarction secondary to catecholamine release owing to cocaine abuse and pheochromocytomacrisis. *Int J Endocrinol Metab.* 2013 Winter; 11(1): 48-51. [PubMed](#) | [Google Scholar](#)
6. Chen HY. Ruptured pheochromocytoma presents as acute myocardial infarction. *Am J Emerg Med.* 2009 Oct; 27(8): 1018.e5-6. [PubMed](#) | [Google Scholar](#)
7. Miles Dalby C, Burke M, Radley-Smith R, Banner NR. Pheochromocytoma Presenting After Cardiac Transplantation for Dilated Cardiomyopathy. *J Heart Lung Transplant.* 2001 Jul; 20(7): 773-5. [PubMed](#) | [Google Scholar](#)
8. Plouin PF, Gimenez-Roqueplo AP, La Batide Alanore A, Salenave S, Duclos JM. Progrès récents dans le diagnostic, l'évaluation pronostique et le traitement des phéochromocytomes. *Rev Med Interne.* 2000 Dec; 21(12): 1075-85. [PubMed](#) | [Google Scholar](#)
9. Tréguer F, Jeanneteau J, Rouleau F, Furber A. La myocardite aiguë, un mode de révélation peu fréquent du Phéochromocytome. *Rev Med Interne.* 2008 Dec; 29(12): 1050-3. [PubMed](#) | [Google Scholar](#)
10. Moulin et al. Phéochromocytome simulant un infarctus du myocarde. À propos d'un cas. *Arch Mal Coeur Vaiss.* 1999;92(12):1789-94. [PubMed](#) | [Google Scholar](#)
11. Tournoux F, Bal L, Hamoudi N, Desmots JM, Steg PG. Syndromes coronariens aigus et phéochromocytome. *Ann Cardiol Angeiol (Paris).* 2004 Sep; 53(5): 273-5. [PubMed](#) | [Google Scholar](#)
12. Xeridat F, Vidal V, Puech J-B, Gariboldi V, Kerbaul F. Une cause rare de choc car diogénique réfractaire nécessitant une assistance circulatoire: le paragangliome sécrétant. *Ann Fr Anesth Reanim.* 2011 Apr; 30(4): 363-5. [PubMed](#) | [Google Scholar](#)
13. Kanjaa N, Khatouf M, Elhijri A, Harrandou M, Azzouzi A, Benerradi H, Slaoui A. Phéochromocytomes. Formes graves et inhabituelles. *Ann Fr Anesth Reanim.* 1999 Apr; 18(4): 458-64. [Google Scholar](#)
14. De Backer TL, De Buyzere ML, Taeymans Y, Kunnen P, Rubens R, Clement DL. Cardiac involvement in pheochromocytoma. *J Hum Hypertens.* 2000; 14(7): 469-71. [PubMed](#) | [Google Scholar](#)

15. Vandwallea J, Spiea R, Jarry G et al. Phéochromocytome et défaillance cardiaque: une indication exceptionnelle de surrenalectomie en urgence ou semi-urgence. Prog Urol. 2010 Jul; 20(7): 498-502. [PubMed](#) | [Google Scholar](#)

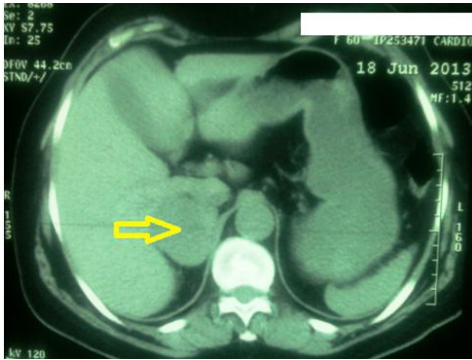


Figure 1: Masse surrénalienne droite de 50 mm de diamètre (flèche jaune) dont le volume, la densité et l'hétérogénéité peuvent être évocateurs de phéochromocytome

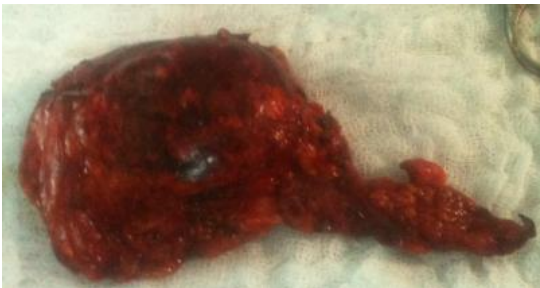


Figure 2: Photo de pièce opératoire de surrenalectomie

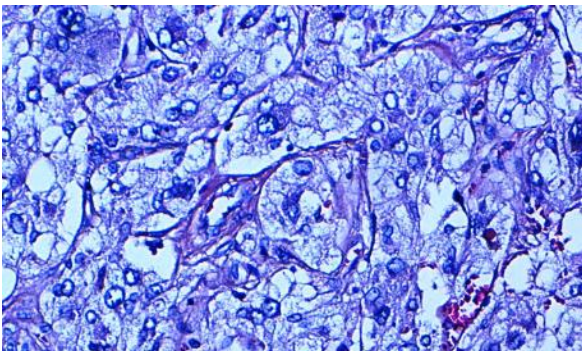


Figure 3: HESx200: phéochromocytome: prolifération tumorale faite de nids de cellules arrondies avec une vascularisation de type neuro-endocrine