

Cateteres venosos centrais de inserção periférica: alternativa ou primeira escolha em acesso vascular?

Peripherally inserted central venous catheters: alternative or first choice vascular access?

Marcelo Kalil Di Santo¹, Diogo Takemoto¹, Robert Guimarães Nascimento¹, Ariele Milano Nascimento², Érika Siqueira³, Caio Túlio Duarte⁴, Marco Antônio Caldas Jovino¹, Jorge Agle Kalil¹

Resumo

Contexto: Os cateteres venosos centrais de inserção periférica (PICC) são dispositivos intravenosos, introduzidos através de uma veia superficial ou profunda da extremidade superior ou inferior até o terço distal da veia cava superior ou proximal da veia cava inferior. Apresentam maior segurança para infusão de soluções vesicantes/irritantes e hiperosmolares, antibioticoterapia, nutrição parenteral prolongada (NPT) e uso de quimioterápicos; demonstram reduzido risco de infecção em comparação a outros cateteres vasculares e maior relação custo/benefício se comparados ao cateter venoso de inserção central (CVCIC). **Objetivos:** Apresentar os resultados de implantes de PICCs ecoguiados e posicionados por fluoroscopia realizados no Hospital e Maternidade São Luiz (HMSL) Itaim, Rede D'or, Brasil. **Métodos:** Estudo prospectivo, não randomizado, realizado entre fevereiro de 2015 e novembro de 2016. Utilizou-se protocolo pré-estabelecido pela instituição em casos de solicitação de acesso vascular. Foram analisadas indicações, doenças prevalentes, tipo do cateter implantado, sucesso técnico, complicações relacionadas ao cateter, e estabelecidos critérios de inclusão e exclusão. **Resultados:** Solicitados 256 acessos vasculares, sendo implantados 236 PICCs (92,1%) e 20 CVCICs (7,9%). Principais indicações: antibioticoterapia prolongada (52,0%), NPT (19,3%) e acesso venoso difícil (16,0%). Houve sucesso técnico em 246 cateteres implantados (96,1%). A veia basilíca direita foi a principal veia puncionada em 192 pacientes (75,0%), seguida da braquial direita em 28 pacientes (10,9%). **Conclusões:** O implante dos PICCs ecoguiados e posicionados por fluoroscopia demonstrou baixa incidência de complicações, reduzidos índices de infecção e é seguro e eficaz em casos de acessos vasculares difíceis, sendo esses cateteres considerados dispositivos de escolha em acesso vascular central.

Palavras-chave: cateter central; acesso venoso central; punção ecoguiada; acesso vascular.

Abstract

Background: Peripherally inserted central catheters (PICC) are intravenous devices inserted through a superficial or deep vein of an upper or lower extremity and advanced to the distal third of the superior vena cava or proximal third of the inferior vena cava. They offer the advantages of greater safety for infusion of vesicant/irritant and hyperosmolar solutions and enable administration of antibiotics, prolonged parenteral nutrition (PPN), and chemotherapy agents. They also involve reduced risk of infection compared to other vascular catheters and are more cost-effective than centrally inserted venous catheters (CICVC). **Objectives:** To present the results of our team's experience with US-guided and fluoroscopy-positioned PICC placement at the Hospital and Maternidade São Luiz (HMSL) Itaim, Rede D'or, Brazil. **Methods:** This was a prospective, non-randomized study, conducted from February 2015 to November 2016. The institution's preestablished protocol was followed when vascular access was requested. Indications, prevalent diseases, type of catheter implanted, technical success, and complications related to the catheters were analyzed and inclusion and exclusion criteria are described. **Results:** A total of 256 vascular accesses were requested, and 236 PICCs (92.1%) and 20 CICVCs (7.9%) were implanted. The main indications were as follows: prolonged antibiotic therapy (52%), PPN (19.3%), and difficult venous access (16%). Technical successes was achieved in 246 catheter placements (96.1%). The right basilic vein was the most common vein punctured for access, in 192 patients (75%), followed by the right brachial vein, in 28 patients (10.9%). **Conclusions:** Ultrasound-guided and fluoroscopy-positioned PICC placement had a low incidence of complications, reduced infection rates, and proved safe and effective in cases of difficult vascular access. PICCs can be considered the devices of choice for central vascular access.

Keywords: central catheter; central venous access; ultrasound-guided puncture; vascular access.

¹Rede D'or Hospital e Maternidade São Luiz – HMSL Itaim, Serviço de Cirurgia Vascular e Endovascular, São Paulo, SP, Brasil.

²Hospital da Beneficência Portuguesa de São Paulo, Cirurgia Geral, São Paulo, SP, Brasil.

³Rede D'or Hospital e Maternidade São Luiz – HMSL Itaim, Terapia Infusional, São Paulo, SP, Brasil.

⁴Centro Universitário São Camilo – CUSC, São Paulo, SP, Brasil.

Fonte de financiamento: Nenhuma.

Conflito de interesse: Os autores declararam não haver conflitos de interesse que precisam ser informados.

Submetido em: Dezembro 28, 2016. Aceito em: Abril 12, 2017.

O estudo foi realizado no Hospital e Maternidade São Luiz (HMSL Itaim), Rede D'or, São Paulo, SP, Brasil.

■ INTRODUÇÃO

O cateter venoso central de inserção periférica (*peripherally inserted central catheter*, PICC) é um dispositivo intravenoso inserido através de uma veia superficial ou profunda da extremidade e que progride até o terço distal da veia cava superior ou proximal da veia cava inferior. Pode medir de 20 a 65 cm de comprimento, com calibre variando de 1 a 6 French (Fr). Possui de um a três lumens e pode ser valvulado (proximal ou distal) ou não valvulado. É flexível, radiopaco, de paredes lisas e homogêneas, e confeccionado em silicone, polietileno, poliuretano, ou carbotano. É inserido por punção percutânea através de agulhas bipartidas, metálicas ou plásticas, para descarte posterior.

O PICC foi descrito na literatura pela primeira vez em 1929 pelo médico alemão Werner Theodor Otto Forssmann ao inserir uma cânula em sua própria veia antecubital, através da qual introduziu um cateter de 65 cm até o átrio direito, sendo confirmada a localização anatômica por imagem radiográfica. O procedimento rendeu-lhe o prêmio Nobel de Medicina em 1956, surgindo então uma alternativa de acesso venoso central por via periférica¹. No Brasil, começou a ser utilizado na década de 1990, a princípio para uso em neonatologia, devido ao pequeno diâmetro do cateter e à flexibilidade do material (silicone), sendo posteriormente empregado em larga escala em terapia intensiva, oncologia e cuidados domiciliares².

O dispositivo apresenta indicações e contraindicações estabelecidas; preconizamos implante guiado por ultrassonografia e posicionamento guiado por fluoroscopia, assegurando, dessa forma, maior segurança durante a punção e o posicionamento do implante, oferecendo maior conforto para o paciente durante o procedimento.

As principais vantagens dos PICCs são: o benefício de inserção do cateter sob anestesia local, associada ou não à sedação; redução do desconforto do paciente, evitando múltiplas punções venosas; possibilidade de ser inserido à beira do leito; obter via segura para administração de antibióticos; nutrição parenteral prolongada (NPT); excelente via para quimioterápicos; maior tempo de permanência e menor risco de contaminação em relação a outros dispositivos; preservação do sistema venoso periférico; e possível indicação de terapia domiciliar.

Um aspecto de fundamental importância na prevenção de complicações e iatrogenias é o fato de o cateter ter inserção periférica, o que potencialmente evita a ocorrência de pneumotórax e hemotórax.

Além disso, tem custo inferior ao do cateter venoso central inserido cirurgicamente (CVCIC)^{3,4}.

As principais dificuldades e desvantagens do uso dos PICCs estão relacionadas à necessidade de uma rede vascular íntegra e calibrosa para o implante; necessidade de treinamento especial para inserção e manutenção do cateter; monitorização rigorosa do dispositivo; e necessidade de radiografia para localização da ponta do cateter^{3,4}. Evidências demonstraram que o dispositivo não é isento de complicações, tais como trombose venosa profunda (TVP), tromboflebitis, oclusões do cateter, pseudoaneurismas arteriais e infecções⁵⁻⁸. Por outro lado, o emprego desse cateter evita a dissecação venosa e apresenta menor exposição do paciente a dor e complicações inerentes ao procedimento.

O objetivo deste estudo foi apresentar os resultados de nosso grupo no implante de PICCs ecoguiados e posicionados por fluoroscopia realizados no Hospital e Maternidade São Luiz (HMSL) Itaim, Rede D'or, São Paulo, SP, Brasil.

■ MÉTODOS

Elaboramos um estudo prospectivo, não randomizado, realizado de fevereiro de 2015 a novembro de 2016, aprovado pelo Comitê de Ética em Pesquisa. Foram utilizados protocolos pré-estabelecidos pela instituição, em pacientes com solicitação e indicação de acesso vascular (Figuras 1 e 2). Os critérios de inclusão estabelecidos foram: pacientes internados em enfermarias ou unidade de terapia intensiva (UTI) com indicação de NPT, infusão de drogas vesicantes e/ou irritantes, acesso difícil com perda de acesso diária, quimioterapia, antibioticoterapia prolongada por período acima de 4 dias e pacientes em uso de heparina e/ou plaquetopênicos. Contraindicação para a passagem do cateter e/ou para o estudo incluíram pacientes pediátricos, tromboflebite ou TVP de membro superior bilateral, veia cefálica como única opção de acesso bilateralmente, mulheres mastectomizadas, presença de fistulas arteriovenosas no membro a ser puncionado/cateterizado e situações de emergência. O presente estudo analisou: indicações, doenças prevalentes, tipo do cateter implantado, sucesso técnico e complicações relacionadas ao cateter.

A metodologia de punção utilizada em nosso estudo baseia-se na técnica de Seldinger modificada, ecoguiada. O procedimento foi realizado em centro cirúrgico, com o paciente mantido em decúbito dorsal horizontal sob anestesia local ou sob anestesia local e sedação. Foram realizadas assepsia e antissepsia prévias do braço selecionado com digliconato de

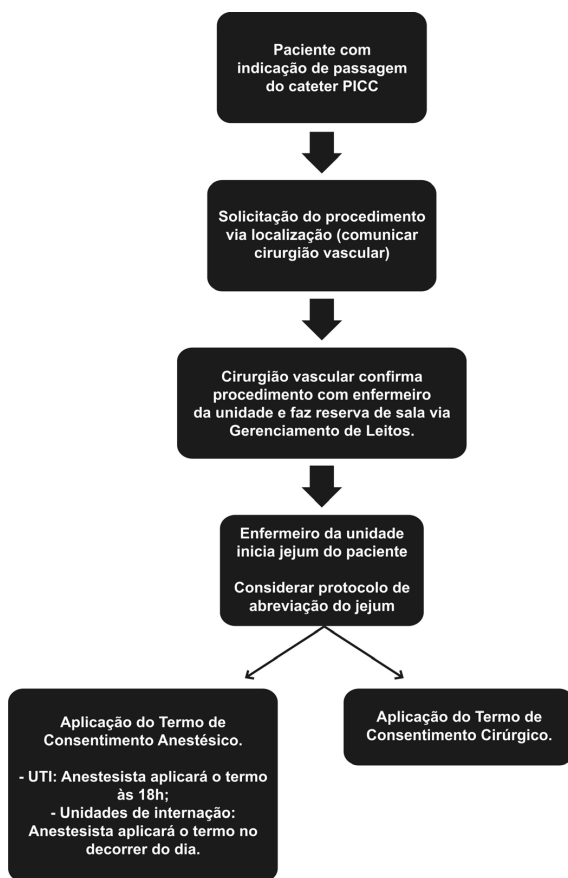


Figura 1. Fluxograma estabelecido para solicitação de passagem de cateter PICC.

clorexidina 2,0% (solução com tensoativos, conjunto escova-esponja) e o paciente foi completamente coberto com campos estéreis.

A veia periférica adequada do membro superior foi selecionada e puncionada utilizando o aparelho de ultrassom em modo B (Mindray – Hemocat®).

Optamos pelo tipo de punção fora do plano (*out-of-plane puncture*); a escolha do sítio de punção adequado no membro superior foi realizada conforme proposto por Dawson⁹, delimitando as zonas ideais de inserção sob orientação ultrassonográfica (Zone Insertion Method, ZIM). Após a locação do fio guia metálico centimetrado, inseriu-se a bainha dilatadora (Peel-Away®); o cateter selecionado foi inserido após secção em comprimento, com as respectivas medidas prévias adequadas. A extensão final do cateter foi baseada no comprimento do fio guia centimetrado. A próxima etapa do procedimento foi avaliar fluxo e refluxo pelo cateter; a seguir, realizar angiografia transoperatória de posicionamento com a finalidade de verificar a localização da ponta; e, finalmente, fixar o cateter com o dispositivo Statlock® (Figuras 3 e 4).

■ RESULTADOS

Foram solicitados 256 acessos vasculares, sendo implantados 236 PICCs (92,1%) e 20 CVCICs (7,9%). Eram 155 pacientes do sexo feminino (60,5%) e 101 do sexo masculino (39,5%), com média de idade de 70,2 anos. Em relação à procedência no hospital, 176 pacientes estavam internados na UTI (68,7%) e 80 na enfermaria (31,3%). As principais indicações para o implante do cateter foram: antibioticoterapia prolongada (52,0%), NPT (19,3%) e acesso venoso difícil (16,0%). Outras indicações em menor escala foram administração de medicações vesicantes/irritantes (8,0%), risco de sangramento (3,3%) e administração de quimioterápicos (1,4%).

Os cateteres utilizados foram valvulados de silicone (PICC Groshong BARD®), não valvulados de poliuretano (Power PICC BARD®) e valvulados de carbotano (Bioflo Hemocat®) de 5 a 6 Fr.

As doenças clínicas mais encontradas nos pacientes submetidos ao acesso vascular, em ordem de prevalência, estão descritas na Tabela 1.

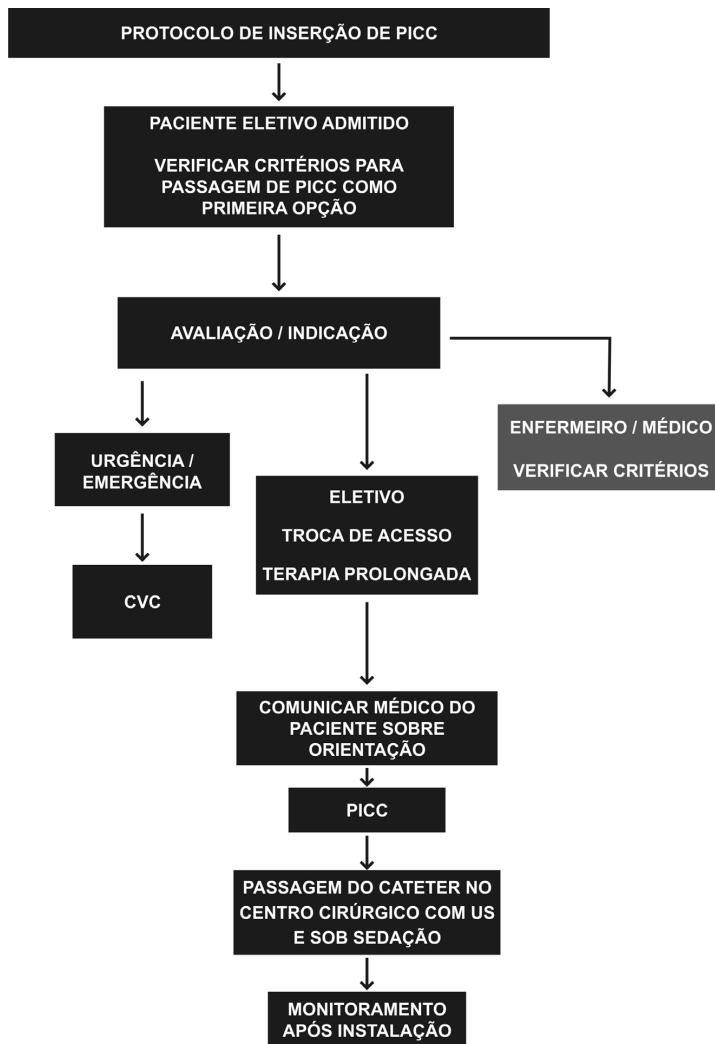


Figura 2. Protocolo de inserção do cateter PICC após solicitação de passagem do cateter. CVC = cateter venoso central; US = ultrassonografia.

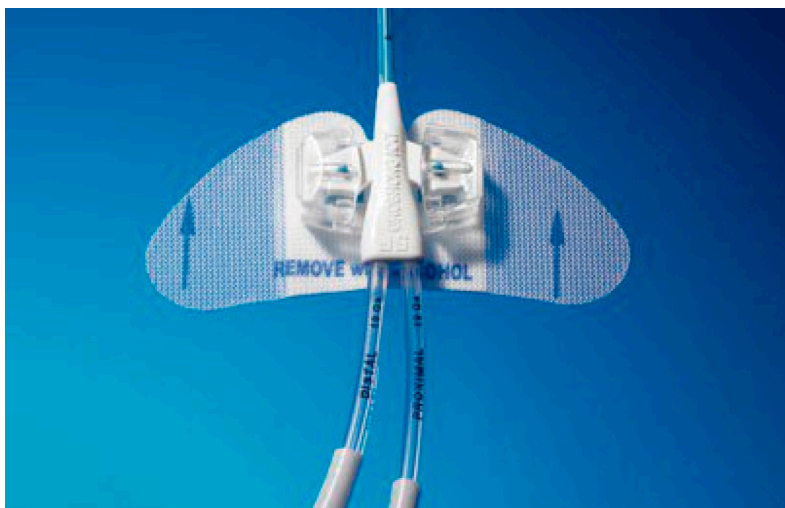


Figura 3. Dispositivo de fixação do cateter.




Figura 4. Cateter venoso central de inserção periférica confeccionado em carbotano com sistema de válvula proximal ativado por pressão (PASV) e tecnologia antitrombótica com polímero Endexo®.

Tabela 1. Doenças mais frequentes por ordem de prevalência.

Doenças prevalentes	Prevalência (total = 256)
Broncopneumonia	40 (15,6%)
ITU sem pielonefrite	24 (9,4%)
Erisipela membros inferiores	16 (7,5%)
Insuficiência renal crônica	16 (7,5%)
Hiperemese gravídica	16 (7,5%)

ITU: infecção do trato urinário.

Obteve-se sucesso técnico em 246 cateteres implantados (96,1%), definido como posicionamento do cateter no interior da veia cava superior.

Em 10 cateteres (3,9%), não foi possível o posicionamento adequado no interior dessa veia devido a falhas técnicas durante a curva de aprendizado inicial: comprimento inadequado do cateter (doentes com indicação de NPT que obrigatoriamente devem ter PICCs posicionados na veia cava superior ou inferior) e não progressão do cateter apesar de perviedade venosa adequada (como por exemplo dificuldades pelo atrito valvular).

Em 192 pacientes (75,0%) a veia eleita para a inserção foi a veia basílica direita, seguida da veia braquial direita em 28 pacientes (10,9%), veia braquial esquerda em 19 pacientes (7,4%) e, como última opção, veia basílica esquerda em 17 (6,7%).

Ocorreram em nossa casuística 14 complicações relacionadas ao procedimento, dentre as quais duas fraturas com cateteres valvulados distais (0,8%), sete obstruções de cateter (2,7%), sendo seis com cateteres de poliuretano não valvulados e uma com cateter

valvulado de carbotano, e cinco infecções, todas estas relacionadas aos cateteres não valvulados (1,9%).

Foram isolados três micro-organismos diferentes: a *Klebsiella pneumoniae* em três casos, *Candida Glabrata* em um caso, e *Staphylococcus hominis* em um caso. Todos os cateteres infectados estavam implantados em doentes da UTI.

DISCUSSÃO

Robert B. Dawson delimitou zonas ideais de inserção do PICC sob orientação ultrassonográfica (ZIM). Através de características musculoesqueléticas da pele e dos vasos, delimitou o braço acima da prega antecubital em três zonas distintas, de 7 cm cada, separadas pelas cores vermelho, verde e amarelo, tendo como referência anatômica inicial o epicôndilo medial do úmero e como final a linha axilar (Figura 5). Tal como o sistema de semáforos, a cor da zona indica se uma zona deve ou não ser utilizada para punção. Segundo o autor, a zona ideal a ser puncionada é referida pela cor verde, encontrando-se a aproximadamente 12 cm do epicôndilo medial, região onde a veia basílica estaria mais superficial em relação ao plano da pele⁹.

Em nosso estudo, o implante do PICC ecoguiado obteve uma alta taxa de sucesso técnico (96,1%). Nossa preferência pela punção ecoguiada como via de acesso venoso baseou-se no menor risco de punção inadequada, proporcionado pela ultrassonografia, quando comparada com a punção baseada somente em parâmetros anatômicos^{10,11}. Segundo Hockley et al., a literatura mostra que o implante ecoguiado no braço melhora a taxa de sucesso na inserção do cateter^{12,13} e a satisfação do paciente submetido ao procedimento¹⁴ e reduz as complicações, como infecção no sítio de punção, trombose e migração do cateter¹⁵.

Os PICCs podem ter como principais complicações: infecção, fratura com migração venosa para distal, tromboflebite ou TVP em extremidade superior, síndrome de Horner e até mesmo quilotórax¹⁶⁻¹⁸, dentre as quais as mais comumente encontradas são infecções, tromboflebitas e TVP⁵⁻⁸.

Segundo estudo de Liem et al.¹⁹, as taxas de trombose venosa superficial sintomática em extremidade superior associadas aos PICCs corresponderam a 1,9% para veia basílica, 7,2% para veia cefálica, e 0% para veia braquial. A maior incidência de trombose venosa superficial na veia cefálica deve-se às características anatômicas próprias do vaso, como o menor diâmetro em relação ao tamanho do cateter, menor número de tributárias e uma inserção mais perpendicular na veia axilar (Figura 6).

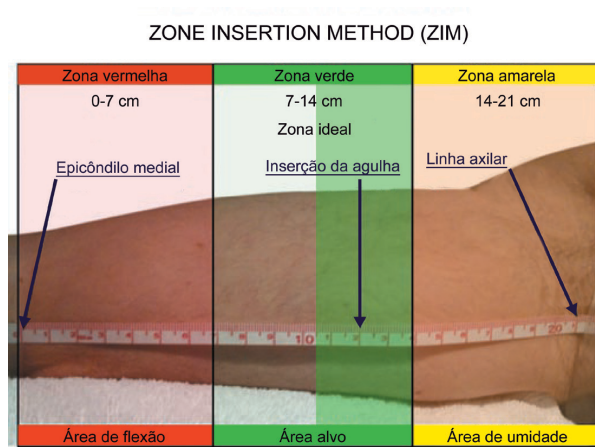


Figura 5. Exemplo de medida de zona total de aproximadamente 21 cm dividida em três zonas de 7 cm cada nas respectivas cores vermelha, verde e amarela.

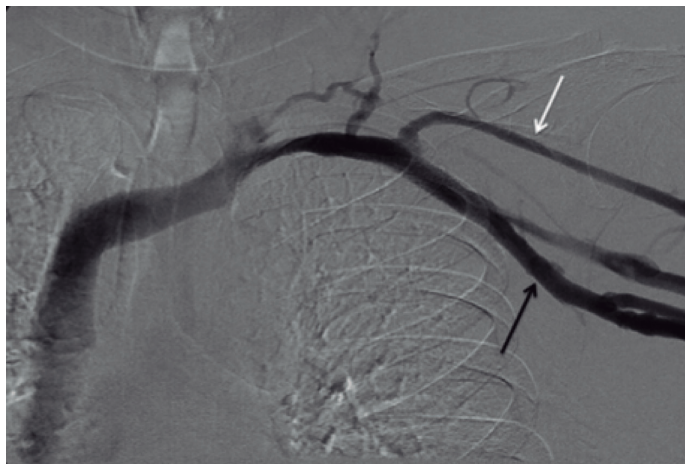


Figura 6. Menor diâmetro da veia céfalica (seta branca) em relação ao tamanho do cateter e sua inserção perpendicular na veia axilar (seta preta).

Por esse motivo, nosso grupo adotou como critério de exclusão a veia céfalica como única opção de acesso bilateral, optando, portanto, pelo implante do CVCIC nesses casos.

A revisão de estudos retrospectivos e prospectivos publicados demonstrou incidência de TVP de membros superiores relacionado ao PICC que variou de 0,5 a 19,4%, sendo que as incidências mais altas foram diretamente relacionadas ao implante de PICCs de diâmetros maiores e a presença de neoplasias malignas. Apenas um único paciente oncológico da nossa casuística, também portador de TVP de membros inferiores, apresentou quadro de TVP de membro superior evidenciado em cateter não valvulado, que foi tratado com a remoção do cateter, não sendo necessária a anticoagulação subcutânea ou oral.

PICCs com tecnologias de válvulas integradas reduziram significativamente as taxas de complicações tardias (oclusão ou infecção) em comparação com PICCs não valvulados, assim como eliminaram a necessidade do uso de heparina e suas potenciais complicações subsequentes relacionadas (por exemplo, trombocitopenia induzida por heparina)²⁰.

Estudo retrospectivo realizado pela Universidade Vanderbilt que envolveu 12.505 dispositivos implantados, comparando os índices de infecção e oclusão em PICCs valvulados (4,2% e 1,4% respectivamente) e não valvulados (5,5% e 6,3% respectivamente), concluiu que PICCs valvulados apresentaram menores taxas de infecção e oclusão, menor necessidade de manutenção e por fim, menor custo, substituindo os preenchimentos de heparina obrigatórios, exigidos por alguns PICCs não valvulados²¹. Os resultados

obtidos em nosso estudo referentes às sete obstruções descritas (seis delas em cateteres não valvulados e apenas uma em cateter valvulado) estão de acordo com tais dados publicados na literatura^{20,21}.

PICCs com válvulas proximais e distais foram introduzidos no mercado na tentativa de reduzir oclusões de cateter por meio da prevenção do fluxo sanguíneo retrógrado²². Estudo prospectivo randomizado conduzido por Hoffer et al.²² apontou maior taxa de perviedade dos cateteres valvulados proximais, com menor incidência de complicações oclusivas e infecciosas em comparação aos cateteres valvulados distais.

A complicação mais comum durante a inserção é o mal posicionamento de cateteres, ocorrendo quando o cateter não atinge o local apropriado dentro da veia cava²³. Dificuldade na progressão do cateter durante a inserção, aspiração sanguínea inadequada e dificuldades na remoção do estilete/bainha dilatadora são indicações de que pode ter ocorrido mal implante do cateter e, nesses casos, o emprego da radiografia ou fluoroscopia é imprescindível para identificar se o cateter foi mal posicionado²⁴.

Em estudo reunindo 3.012 pacientes, realizado por Song e Li²³, obteve-se sucesso técnico de 94,6% na implantação dos PICCs e foram identificados 237 dispositivos posicionados inadequadamente fora da veia cava, avaliados por radiografia após inserção do cateter, sendo o local mais frequente a veia jugular, seguida da veia axilar e braquial (Figura 7). Nosso serviço, mediante protocolo pré-estabelecido, não demonstrou cateteres mal posicionados. Ao identificarmos local

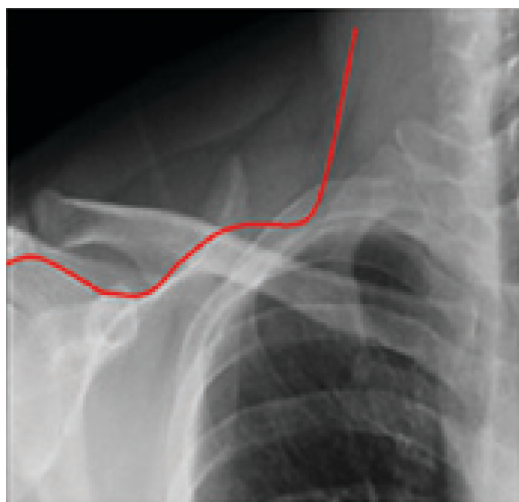


Figura 7. Trajeto de cateter posicionado inadequadamente em veia jugular interna.

diferente da posição central pelo uso da fluoroscopia, os cateteres eram imediatamente reposicionados.

Na ocorrência de obstruções de cateter, é necessário instituir a terapia medicamentosa adequada com o uso de trombolíticos, visando reduzir o grau de obstrução do cateter. Estudo realizado por Baskin et al.²⁵ demonstra que agentes trombolíticos eliminam com êxito oclusões de cateter na maioria dos casos, destacando o papel da alteplase. Descrita como medicamento seguro e efetivo na desobstrução de cateteres, a droga apresenta como desvantagens o maior custo, ser menos efetiva que a uroquinase nos primeiros 30 minutos de infusão e demandar tempo superior a 4 horas para alcançar a depuração do cateter. Outros agentes trombolíticos requerem menor tempo de permanência no lúmen do vaso para ação adequada²⁵. Em nossa casuística, as obstruções evidenciadas com os seis cateteres não valvulados e um valvulado proximal foram adequadamente tratadas utilizando a uroquinase (Taurolock[®]), trombolítico de escolha em nossa instituição.

Ao examinar o risco de infecção de corrente sanguínea em diferentes tipos de dispositivo, Maki et al.²⁶ encontraram taxas de infecção de corrente sanguínea associadas a PICC inferiores às relatadas com dispositivos venosos centrais tradicionais, não tunelizados.

Muitas hipóteses, incluindo menor densidade bacteriana na pele sobre o braço, temperaturas mais frias nas extremidades e relativa facilidade de cuidado do local em comparação ao pescoço e à virilha, foram sugeridas para explicar o fato de que os PICCs exibiram menores complicações infecciosas em relação aos outros dispositivos⁶. Estão relacionados à infecção de corrente sanguínea associada ao PICC: tempo de internação hospitalar, internação em UTI e número de lumens do dispositivo²⁷. Em estudo realizado Sundriyal et al.²⁸, em que foram implantados 246 PICCs em UTIs, observou-se que 12,5% apresentaram infecção de cateter com hemocultura positiva, sendo os agentes mais comuns isolados *Klebsiella pneumoniae* e *Staphylococcus sp.* Os autores sugerem que todos os cateteres infectados sejam retirados em pacientes com hemoculturas positivas, principalmente se não houve melhora do quadro febril após 48 h de administração adequada de antibióticos²⁸. Fungemia ou bacteremias com espécies de *Bacillus*, *Corynebacterium jeikeium*, *Staphylococcus aureus*, *Pseudomonas aeruginosa* ou *Stenotrophomonas maltophilia* e micobactérias não tuberculosas muitas vezes persistem, apesar dos antibióticos apropriados, e requerem remoção do cateter. A remoção do cateter também deve ser considerada quando hemoculturas permanecem

positivas após 48 h de tratamento com antibióticos; se não houver outro sítio de infecção identificado, ou se a bacteremia repetir-se após a conclusão de um curso de antibióticos²⁹.

Em nossa casuística houve cinco casos de infecção de cateter com posterior retirada, devido aos principais agentes encontrados: *Klebsiella pneumoniae*, *Candida glabrata* e *Staphylococcus hominis*. Os resultados encontrados em nosso estudo estão de acordo com a literatura.

■ CONCLUSÃO

O implante de cateteres venosos centrais de inserção periférica ecoguiados e posicionados por fluoroscopia apresenta baixa incidência de complicações, reduzidos índices de infecção, é seguro e eficaz, principalmente nos casos de acessos vasculares difíceis, sendo esses cateteres considerados os dispositivos de escolha em acesso vascular central. Sua manutenção necessita de treinamento rigoroso da equipe de enfermagem, que deve ser responsável apenas por preservar, zelar e salvar o cateter, com a finalidade de minimizar complicações pela manipulação inadequada deste. O procedimento deve ser realizado por médico treinado, capaz de conduzir e resolver eventuais complicações relacionadas à inserção e utilização do cateter.

■ REFERÊNCIAS

- Cournand AF, Forssmann W, Richards DW. Werner Forssmann: biographical. Stockholm: The Nobel Foundation; 2014. http://www.nobelprize.org/nobel_prizes/medicine/laureates/1956/forssmann-bio.html. Acessado: 23/11/2016.
- Freitas LCM, Raposo LCM, Finoquio RA. Instalação, manutenção e manuseio de cateteres venosos centrais de inserção periférica em pacientes submetidos a tratamento quimioterápico. *Rev Bras Cancerol*. 1999;45:19-29.
- Vendramin P. Cateter central de inserção periférica (CCIP). In: Harada MJCS, Rego RC, editores. Manual de terapia intravenosa em pediatria. São Paulo: ELLU; 2005. cap. 7, p. 75-95.
- Jesus VC, Secoli SR. Complicações acerca do cateter venoso central de inserção periférica (PICC). *Cienc Cuid Saude*. 2007;6(2):252-60.
- Periard D, Monney P, Waeber G, et al. Randomized controlled trial of peripherally inserted central catheters vs. peripheral catheters for middle duration in-hospital intravenous therapy. *J Thromb Haemost*. 2008;6(8):1281-8. PMID:18541001. <http://dx.doi.org/10.1111/j.1538-7836.2008.03053.x>.
- Safdar N, Maki DG. Risk of catheter-related bloodstream infection with peripherally inserted central venous catheters used in hospitalized patients. *Chest*. 2005;128(2):489-95. PMID:16100130. <http://dx.doi.org/10.1378/chest.128.2.489>.
- Chemaly RF, Parres JB, Rehm SJ, et al. Venous thrombosis associated with peripherally inserted central catheters: a retrospective analysis of the Cleveland Clinic experience. *Clin Infect Dis*. 2002;34(9):1179-83. PMID:11941543. <http://dx.doi.org/10.1086/339808>.
- Allen AW, Megargell JL, Brown DB, et al. Venous thrombosis associated with the placement of peripherally inserted central catheters. *J Vasc Interv Radiol*. 2000;11(10):1309-14. PMID:11099241.
- Dawson RB. PICC Zone Insertion Method™ (ZIM™): a systematic approach to determine the ideal insertion site for PICCs in the upper arm. *J Assoc Vasc Access*. 2011;16(3):156-60, 162-5. <http://dx.doi.org/10.2309/java.16-3-5>.
- Dariusshnia SR, Wallace MJ, Siddiqi NH, et al. Quality Improvement Guidelines for Central Venous Access. *J Vasc Interv Radiol*. 2010;21(7):976-81. PMID:20610180. <http://dx.doi.org/10.1016/j.jvir.2010.03.006>.
- Mehta N, Valesky WW, Guy A, Sinert R. Systematic review: is real-time ultrasonic-guided central line placement by ED physicians more successful than the traditional landmark approach? *Emerg Med J*. 2013;30(5):355-9. PMID:22736720. <http://dx.doi.org/10.1136/emermed-2012-201230>.
- Hockley SJ, Hamilton V, Young RJ, et al. Efficacy of the CathRite system to guide bedside placement of peripherally inserted central venous catheters in critically ill patients: a pilot study. *Critical Care & Resuscitation*. 2007;9(3):251-5. PMID:17767451.
- Krstenic WJ, Brealey S, Gaikwad S, Maraveyas A. The effectiveness of nurse led 2-d ultrasound guided insertion of peripherally inserted central catheters in adult patients: a systematic review. *J Assoc Vasc Access*. 2008;13(3):120-5. <http://dx.doi.org/10.2309/java.13-3-4>.
- McMahon DD. Evaluating new technology to improve patient outcomes: a quality improvement. *J Infus Nurs*. 2002;25(4):250-5. PMID:12131507. <http://dx.doi.org/10.1097/00129804-200207000-00008>.
- Simcock L. No going back: advantages of ultrasound-guided upper arm PICC placement. *J Assoc Vasc Access*. 2008;13(4):191-7. <http://dx.doi.org/10.2309/java.13-4-6>.
- Lobo BL, Vaidean G, Broyles J, Reaves AB, Shorr RI. Risk of venous thromboembolism in hospitalized patients with peripherally inserted central catheters. *J Hosp Med*. 2009;4(7):417-22. PMID:19753569. <http://dx.doi.org/10.1002/jhm.442>.
- Links DJ, Crowe PJ. Horner's syndrome after placement of a peripherally inserted central catheter. *JPEN J Parenter Enteral Nutr*. 2006;30(5):451-2. PMID:16931616. <http://dx.doi.org/10.1177/0148607106030005451>.
- Wu ET, Takeuchi M, Imanaka H, Higuchi T, Kagisaki K. Chylothorax as a complication of innominate vein thrombosis induced by a peripherally inserted central catheter. *Anaesthesia*. 2006;61(6):584-6. PMID:16704595. <http://dx.doi.org/10.1111/j.1365-2044.2006.04640.x>.
- Liem TK, Yanit KE, Moseley SE, et al. Peripherally inserted central catheter usage patterns and associated symptomatic upper extremity venous thrombosis. *J Vasc Surg*. 2012;55(3):761-7. PMID:22370026. <http://dx.doi.org/10.1016/j.jvs.2011.10.005>.
- Hoffer EK, Borsa J, Santulli P, Bloch R, Fontaine AB. Prospective randomized comparison of valved versus nonvalved peripherally inserted central vein catheters. *AJR Am J Roentgenol*. 1999;173(5):1393-8. PMID:10541127. <http://dx.doi.org/10.2214/ajr.173.5.10541127>.
- Burns D. The Vanderbilt PICC Service: program, procedural, and patient outcomes successes. *J Assoc Vasc Access*. 2005;10(4):1-10. <http://dx.doi.org/10.2309/java.10-4-10>.
- Hoffer EK, Bloch RD, Borsa JJ, Santulli P, Fontaine AB, Francoeur N. Peripherally inserted central catheters with distal versus proximal valves: prospective randomized trial. *J Vasc Interv Radiol*. 2001;12(10):1173-7. PMID:11585883. [http://dx.doi.org/10.1016/S1051-0443\(07\)61676-5](http://dx.doi.org/10.1016/S1051-0443(07)61676-5).
- Song L, Li H. Malposition of peripherally inserted central catheter: experience from 3,012 patients with cancer. *Exp Ther Med*. 2013;6(4):891-3. PMID:24137284.

24. Aladangady N, Roy R, Costeloe KL. The cobweb sign: percutaneous silastic long line tip placement in tributaries of superficial veins. *J Perinatol.* 2005;25(10):671-3. PMID:16193077. <http://dx.doi.org/10.1038/sj.jp.7211355>.
25. Baskin JL, Reiss U, Wilimas JA, et al. Thrombolytic therapy for central venous catheter occlusion. *Haematologica.* 2012;97(5):641-50. PMID:22180420. <http://dx.doi.org/10.3324/haematol.2011.050492>.
26. Maki DG, Kluger DM, Crnich CJ. The risk of bloodstream infection in adults with different intravascular devices: a systematic review of 200 published prospective studies. *Mayo Clin Proc.* 2006;81(9):1159-71. PMID:16970212. <http://dx.doi.org/10.4065/81.9.1159>.
27. Chopra V, Ratz D, Kuhn L, Lopus T, Chenoweth C, Krein S. PICC-associated bloodstream infections: prevalence, patterns, and predictors. *Am J Med.* 2014;127(4):319-28. PMID:24440542. <http://dx.doi.org/10.1016/j.amjmed.2014.01.001>.
28. Sundriyal D, Shirsi N, Kapoor R, et al. Peripherally inserted central catheters: our experience from a cancer research centre. *Indian J Surg Oncol.* 2014;5(4):274-7. PMID:25767338. <http://dx.doi.org/10.1007/s13193-014-0360-1>.
29. Schiffer CA, Mangu PB, Wade JC, et al. Central venous catheter care for the patient with cancer. *J Clin Oncol.* 2013;31(10):1357-70. PMID:23460705. <http://dx.doi.org/10.1200/JCO.2012.45.5733>.

Correspondência

Marcelo Kalil Di Santo
Rede D'or Hospital e Maternidade São Luiz – HMSL Itaim, Serviço de
Cirurgia Vascular e Endovascular
Rua Itapeva, 286, 6º andar, conjunto 64 – Bela Vista
CEP 01332-000 - São Paulo (SP), Brasil
Tel.: (11) 4314-6900
E-mail: contato@drmarcelokalil.com.br

Informações sobre os autores

MKDS, DT e RGN - Médicos assistentes, Serviço de Cirurgia Vascular e Endovascular, Rede D'or Hospital e Maternidade São Luiz (HMSL Itaim).
AMN - Médica residente do segundo ano em Cirurgia Geral, Hospital da Beneficência Portuguesa de São Paulo.
ES - Enfermeira de Educação Continuada, Coordenadora da Equipe de Terapia Infusional, HMSL.
CTD - Acadêmico de Medicina (5º ano), Centro Universitário São Camilo (CUSC).
MACJ - Médico Coordenador do Grupo em Acesso Vascular, Serviço de Cirurgia Vascular e Endovascular, HMSL.
JAK - Médico chefe, Serviço de Cirurgia Vascular e Endovascular, HMSL.

Contribuições dos autores

Concepção e desenho do estudo: MKDS
Análise e interpretação dos dados: MKDS, JAK, MACJ
Coleta de dados: MKDS, DT, RGN, AMN, ES
Redação do artigo: MKDS, JAK, CTD
Revisão crítica do texto: MKDS, JAK
Aprovação final do artigo*: MKDS, DT, RGN, AMN, ES, JAK, CTD, MACJ
Análise estatística: MKDS, JAK, MACJ
Responsabilidade geral pelo estudo: MKDS, JAK

*Todos os autores leram e aprovaram a versão final submetida ao J Vasc Bras.

Peripherally inserted central venous catheters: alternative or first choice vascular access?

Cateteres venosos centrais de inserção periférica: alternativa ou primeira escolha em acesso vascular?

Marcelo Kalil Di Santo¹, Diogo Takemoto¹, Robert Guimarães Nascimento¹, Ariele Milano Nascimento², Érika Siqueira³, Caio Túlio Duarte⁴, Marco Antônio Caldas Jovino¹, Jorge Agle Kalil¹

Abstract

Background: Peripherally inserted central catheters (PICC) are intravenous devices inserted through a superficial or deep vein of an upper or lower extremity and advanced to the distal third of the superior vena cava or proximal third of the inferior vena cava. They offer the advantages of greater safety for infusion of vesicant/irritant and hyperosmolar solutions and enable administration of antibiotics, prolonged parenteral nutrition (PPN), and chemotherapy agents. They also involve reduced risk of infection compared to other vascular catheters and are more cost-effective than centrally inserted venous catheters (CICVC). **Objectives:** To present the results of our team's experience with US-guided and fluoroscopy-positioned PICC placement at the Hospital and Maternidade São Luiz (HMSL) Itaim, Rede D'or, Brazil. **Methods:** This was a prospective, non-randomized study, conducted from February 2015 to November 2016. The institution's preestablished protocol was followed when vascular access was requested. Indications, prevalent diseases, type of catheter implanted, technical success, and complications related to the catheters were analyzed and inclusion and exclusion criteria are described. **Results:** A total of 256 vascular accesses were requested, and 236 PICCs (92.1%) and 20 CICVCs (7.9%) were implanted. The main indications were as follows: prolonged antibiotic therapy (52%), PPN (19.3%), and difficult venous access (16%). Technical successes was achieved in 246 catheter placements (96.1%). The right basilic vein was the most common vein punctured for access, in 192 patients (75%), followed by the right brachial vein, in 28 patients (10.9%). **Conclusions:** Ultrasound-guided and fluoroscopy-positioned PICC placement had a low incidence of complications, reduced infection rates, and proved safe and effective in cases of difficult vascular access. PICCs can be considered the devices of choice for central vascular access.

Keywords: central catheter; central venous access; ultrasound-guided puncture; vascular access.

Resumo

Contexto: Os cateteres venosos centrais de inserção periférica (PICC) são dispositivos intravenosos, introduzidos através de uma veia superficial ou profunda da extremidade superior ou inferior até o terço distal da veia cava superior ou proximal da veia cava inferior. Apresentam maior segurança para infusão de soluções vesicantes/irritantes e hiperosmolares, antibioticoterapia, nutrição parenteral prolongada (NPT) e uso de quimioterápicos; demonstram reduzido risco de infecção em comparação a outros cateteres vasculares e maior relação custo/benefício se comparados ao cateter venoso de inserção central (CVCIC). **Objetivos:** Apresentar os resultados de implantes de PICCs ecoguiados e posicionados por fluoroscopia realizados no Hospital e Maternidade São Luiz (HMSL) Itaim, Rede D'or, Brasil. **Métodos:** Estudo prospectivo, não randomizado, realizado entre fevereiro de 2015 e novembro de 2016. Utilizou-se protocolo pré-estabelecido pela instituição em casos de solicitação de acesso vascular. Foram analisadas indicações, doenças prevalentes, tipo do cateter implantado, sucesso técnico, complicações relacionadas ao cateter, e estabelecidos critérios de inclusão e exclusão. **Resultados:** Solicitados 256 acessos vasculares, sendo implantados 236 PICCs (92,1%) e 20 CVCICs (7,9%). Principais indicações: antibioticoterapia prolongada (52,0%), NPT (19,3%) e acesso venoso difícil (16,0%). Houve sucesso técnico em 246 cateteres implantados (96,1%). A veia basilica direita foi a principal veia puncionada em 192 pacientes (75,0%), seguida da braquial direita em 28 pacientes (10,9%). **Conclusões:** O implante dos PICCs ecoguiados e posicionados por fluoroscopia demonstrou baixa incidência de complicações, reduzidos índices de infecção e é seguro e eficaz em casos de acessos vasculares difíceis, sendo esses cateteres considerados dispositivos de escolha em acesso vascular central.

Palavras-chave: cateter central; acesso venoso central; punção ecoguiada; acesso vascular.

¹Rede D'or Hospital e Maternidade São Luiz – HMSL Itaim, Serviço de Cirurgia Vascular e Endovascular, São Paulo, SP, Brazil.

²Hospital da Beneficência Portuguesa de São Paulo, Cirurgia Geral, São Paulo, SP, Brazil.

³Rede D'or Hospital e Maternidade São Luiz – HMSL Itaim, Terapia Infusional, São Paulo, SP, Brazil.

⁴Centro Universitário São Camilo – CUSC, São Paulo, SP, Brazil.

Financial support: None.

Conflicts of interest: No conflicts of interest declared concerning the publication of this article.

Submitted: December 28, 2016. Accepted: April 12, 2017.

The study was carried out at Hospital e Maternidade São Luiz (HMSL Itaim), Rede D'or, São Paulo, SP, Brazil.

■ INTRODUCTION

Peripherally inserted central catheters (PICC) are intravenous devices that are inserted via a superficial or deep vein in an extremity and advanced as far as the distal third of the superior vena cava or proximal third of the inferior vena cava. They can measure from 20 to 65 cm in length and have calibers varying from 1 to 6 French (Fr). They can have from one to three lumens and may be valved (proximal or distal) or nonvalved. They are flexible and radiopaque, have smooth, uniform walls, and can be made from silicone, polyethylene, polyurethane, or carbothane. They are inserted by percutaneous puncture using split sheaths, made from metal or plastic, and are discarded after use.

A PICC was described in the literature for the first time in 1929 by the German doctor Werner Theodor Otto Forssmann who inserted a cannula into his own antecubital vein and used it to introduce a 65 cm catheter up to the right atrium, confirming the anatomic location by X-ray. This procedure earned him the 1956 Nobel prize for medicine and introduced an alternative option for central venous access via a peripheral access.¹ The technique began to be used in Brazil in the 1990s, initially for applications in neonatology, because of the small diameter of the catheter and the flexibility of the material (silicone), and was later widely adopted in intensive care, oncology, and home care.²

Indications and contraindications for the device have been established; it is recommended that insertion be guided using ultrasonography and positioning of the tip guided with fluoroscopy, thereby ensuring greater safety during puncture and positioning and increasing patient comfort during the procedure.

The principal advantages of PICCs are as follows: the benefits of inserting the catheter under local anesthesia, combined or not with sedation; reduction of patient discomfort, by avoiding multiple vein punctures; the possibility of bedside insertion; provision of a safe access for administration of antibiotics; prolonged parenteral nutrition (PPN); an excellent access for administering chemotherapy; increased maximum indwell time and reduced risk of contamination compared with other devices; preservation of the peripheral venous system; and possibility of use in home treatment applications.

One feature of fundamental importance to prevention of complications and iatrogenic events is the fact that the catheter is inserted peripherally, which can potentially prevent occurrence of pneumothorax or hemothorax. Additionally, they are less expensive

than surgically inserted central venous catheters (SICVCs).^{3,4}

The main difficulties and disadvantages with using PICCs are related to the need for an intact vascular network with sufficient caliber for implantation; the need for special training for insertion and maintenance of the catheter; the need for rigorous monitoring of the device; and the need for radiography to locate the tip of the catheter.^{3,4} Evidence has shown that these devices are not free from complications, such as deep venous thrombosis (DVT), thrombophlebitis, occlusion of the catheter, arterial pseudoaneurysms, and infections.⁵⁻⁸ On the other hand, using this type of catheter avoids venous dissection and exposes the patient to less pain and fewer complications inherent to the procedure.

To present the results of our team's experience with US-guided and fluoroscopy-positioned PICC placement at the Hospital and Maternidade São Luiz (HMSL) Itaim, Rede D'or, São Paulo, SP, Brazil.

■ METHODS

We conducted a prospective, non-randomized study from February 2015 to November 2016, with Research Ethics Committee approval. Our institution's preestablished protocol was followed whenever vascular access was requested (Figures 1 and 2). The inclusion criteria adopted were: patients admitted to wards or the intensive care unit (ICU) with indications for PPN, infusion of vesicant and/or irritant drugs, difficult access with loss of daily access, chemotherapy, prolonged antibiotic therapy for periods greater than 4 days, and patients on heparin and/or with thrombocytopenia. Contraindications for catheter insertion and/or for the study included pediatric patients, bilateral thrombophlebitis or DVT of upper extremities, cephalic vein as only access option bilaterally, women with mastectomies, presence of arteriovenous fistulas in the extremity to be punctured/catheterized and emergency situations. The following variables were analyzed: indications, prevalent diseases, type of catheter implanted, technical success, and complications related to the catheter.

The puncture methodology employed in this study is based on the Seldinger technique, modified for US-guidance. The procedure was conducted in an operating theater, with the patient in horizontal decubitus dorsal under local anesthesia or local anesthesia and sedation. Asepsis and antisepsis of the arm chosen were conducted in advance using 2.0% chlorhexidine digluconate (solution containing tensoactive agents, sponge and brush) and the patient was completely covered with sterile drapes and fields.

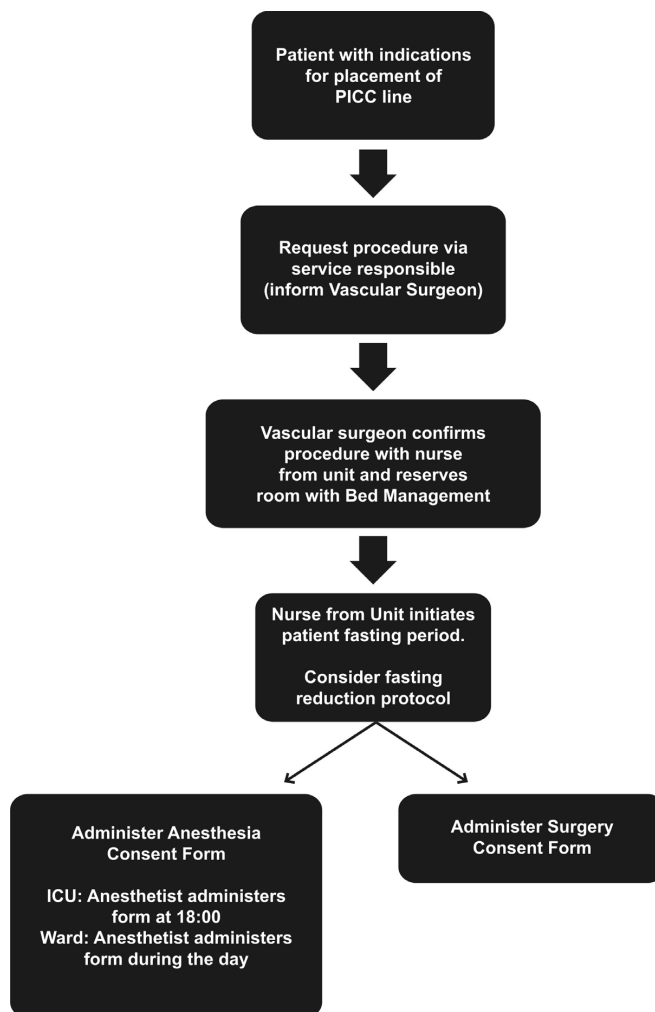


Figure 1. Flow diagram illustrating procedure for requesting placement of PICC line.

An appropriate peripheral vein in the upper extremity was selected and punctured with the aid of an ultrasound unit in B mode (Mindray – Hemocat®).

We used out-of-plane puncture; the appropriate puncture site on the upper limb was chosen as proposed by Dawson,⁹ delimiting ideal zones for insertion with ultrasound guidance (the Zone Insertion Method, ZIM). After placement of a metallic guidewire graduated in centimeters, the (Peel-Away®) dilation sheath was inserted and then the selected catheter was inserted after sectioning to length, with the appropriate preparatory measures. The final length of the catheter was calculated using the length of the graduated guidewire. The next stage of the procedure is to evaluate flow and backflow through the catheter; followed by transoperative angiography to test the positioning and check that the tip is correctly placed

before fixing the catheter with a Statlock® device (Figures 3 and 4).

■ RESULTS

During the study, 256 vascular accesses were requested and 236 PICCs (92.1%) and 20 SICVCs (7.9%) were implanted. There were 155 female patients (60.5%) and 101 male patients (39.5%), with a mean age of 70.2 years. Within the hospital, 176 patients were in the ICU (68.7%) and 80 were in wards (31.3%). The most common indications for catheter placement were: prolonged antibiotic therapy (52.0%), PPN (19.3%), and difficult venous access (16.0%). Other indications seen with lower frequency were administration of vesicant/irritant medications (8.0%), risk of bleeding (3.3%), and administration of chemotherapy (1.4%).

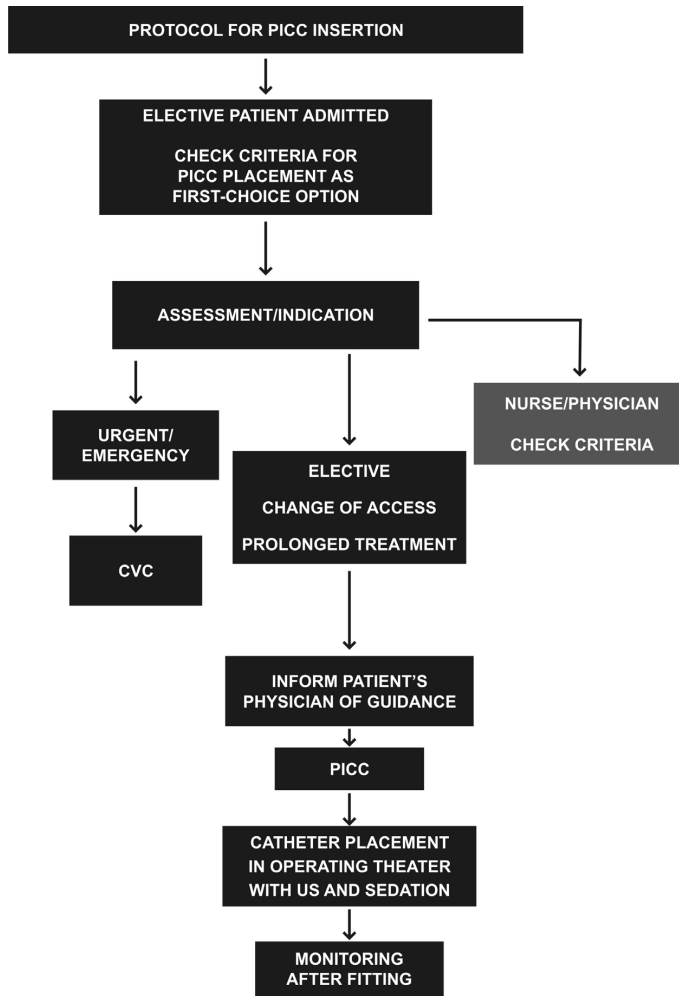


Figure 2. Protocol for PICC line insertion after request for catheter placement. CVC = central venous catheter; US = ultrasonography.

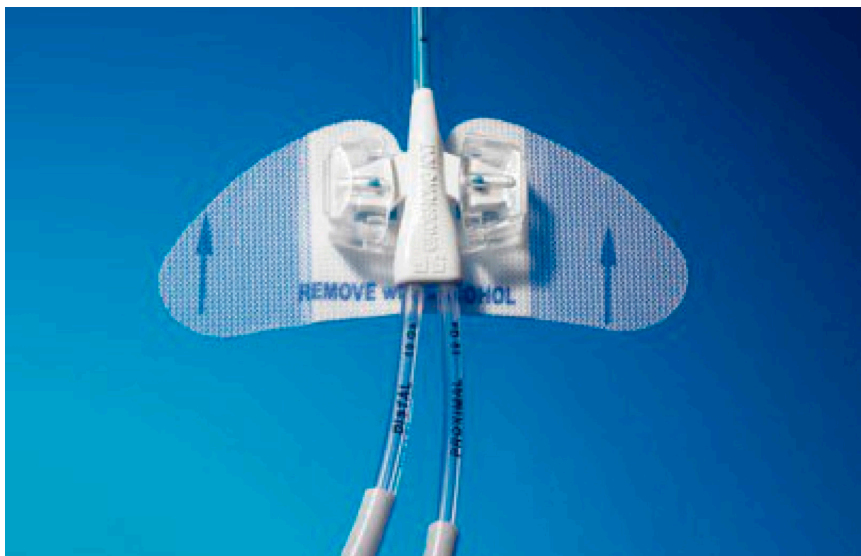


Figure 3. Catheter fixation device.




Figure 4. Peripheral central venous catheter made from carbothane with proximal pressure-activated safety valve (PASV) and Endexo® polymer antithrombotic technology.

The catheters used were silicone with valves (PICC Groshong BARD®), polyurethane without valves (Power PICC BARD®), or carbothane with valves (Bioflo Hemocat®), from 5 to 6 Fr.

The clinical diseases most often seen in the patients who underwent vascular access are shown in Table 1 in order of prevalence.

The placement procedure for 246 catheters (96.1%) was technically successful, defined as achieving a catheter position in the interior of the superior vena cava.

In 10 catheters (3.9%) it was not possible to achieve an adequate position within the interior of this vein due to technical failures during the initial learning curve: incorrect catheter length (PPN patients in whom a PICC position in the superior or inferior vena cava is obligatory) and failure to advance the catheter despite adequate vein patency (such as, for example, difficulties caused by valve friction).

In 192 patients (75.0%), the right basilic vein was chosen for insertion, followed, in descending order of frequency, by the right brachial vein in 28 patients (10.9%), the left brachial vein in 19 patients (7.4%) and, as the final option, the left basilic vein in 17 (6.7%).

There were 14 complications related to the procedure in our sample of patients, including two fractures of catheters with distal valves (0.8%), seven catheter obstructions (2.7%), six of polyurethane catheters without valves and one of a valved carbothane catheter, and there were five infections, all related to catheters without valves (1.9%).

Three different microorganisms were isolated: *Klebsiella pneumoniae* in three cases, *Candida*

Table 1. Most frequent diseases in order of prevalence.

Prevalent diseases	Prevalence (total = 256)
Bronchopneumonia	40 (15.6%)
UTI without pyelonephritis	24 (9.4%)
Lower limb erysipelas	16 (7.5%)
Chronic renal failure	16 (7.5%)
Hyperemesis gravidarum	16 (7.5%)

UTI: urinary tract infection.

Glabrata in one case, and *Staphylococcus hominis* in one case. All infected catheters were in ICU patients.

DISCUSSION

Robert B. Dawson delimited ideal zones for PICC insertion under ultrasonographic guidance (ZIM). Using musculoskeletal characteristics of the skin and vessels as landmarks, he divided the arm above the antecubital fold into three distinct zones, each 7 cm in size, separated by the colors red, green, and yellow, taking the medial epicondyle of the humerus as the initial anatomic landmark and the axillary line as the final landmark (Figure 5). In common with traffic lights, the colors of the zones indicate whether or not they should be used for puncture. According to Dawson, the ideal puncture zone, indicated with green, is approximately 12 cm from the medial epicondyle, where the basilic vein is most superficial in relation to the plane of the skin.⁹

In our study, we achieved a high rate of technical success with US-guided PICC insertion (96.1%). Our preference for ultrasound-guided puncture to achieve venous access was based on the lower risk of incorrect puncture offered by the ultrasonographic method when compared with puncture based exclusively on anatomic parameters.^{10,11} According to Hockley et al., the literature shows that US-guided insertion via the arm improves both catheter insertion success rates^{12,13} and the satisfaction of patients who undergo the procedure¹⁴ in addition to reducing complications, such as infections at the puncture site, thrombosis, and catheter migration.¹⁵

The most important complications of PICCs are: infection, fracture with distal venous migration, thrombophlebitis or DVT of upper extremities, Horner syndrome, and even chylothorax,¹⁶⁻¹⁸ the most commonly observed of which are infections, thrombophlebitis, and DVT.⁵⁻⁸

According to a study by Liem et al.,¹⁹ the rates of symptomatic upper limb superficial venous thrombosis associated with PICCs are 1.9% in the basilic vein, 7.2% in the cephalic vein, and 0% in the brachial

ZONE INSERTION METHOD (ZIM)

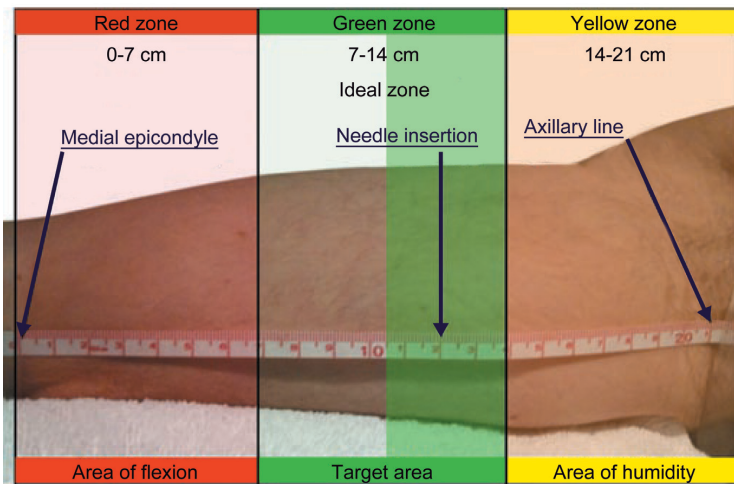


Figure 5. Example measurement of the entire zone of approximately 21 cm divided into three 7 cm zones colored red, green and yellow.

vein. The greater incidence of superficial venous thrombosis in the cephalic vein is due to the anatomic characteristics of this vessel, such as smaller diameter in relation to the size of the catheter, lower number of tributaries, and more perpendicular insertion into the axillary vein (Figure 6).

For this reason, our team decided that the cephalic vein as the only available access option on either side would be considered an exclusion criterion, and chose to fit an SICVC in these cases.

A review of published retrospective and prospective studies revealed incidence rates of upper limb DVT associated with PICCs varying from 0.5 to 19.4%, with the higher incidence rates directly related to insertion of larger diameter PICCs and presence of malignant neoplasms. Just one cancer patient in our sample (who also had lower limb DVT) had an upper limb DVT, related to use of a nonvalved catheter and treated with removal of the catheter, with no need for subcutaneous or oral anticoagulation.

Compared with nonvalved PICCs, PICCs with integrated valve technologies significantly reduce the rates of later complications (occlusion or infection) and eliminate the need to use heparin and its potential subsequent complications (for example, heparin-induced thrombocytopenia).²⁰

A retrospective study conducted by the Vanderbilt University involving placement of 12,505 devices and comparing rates of infection and occlusion in valved (4.2% and 1.4% respectively) and nonvalved PICCs (5.5% and 6.3% respectively), concluded that valved PICCs exhibited lower rates of infection and

occlusion, a reduced need for maintenance, and lower costs, eliminating the obligatory heparin locking demanded for nonvalved PICCs.²¹ The results of our study, in which seven obstructions were described (six in nonvalved catheters and just one in a valved catheter) are in agreement with these data published in the literature.^{20,21}

Peripherally inserted central catheters with proximal and distal valves were introduced to the market with the aim of reducing catheter occlusions by preventing blood backflow.²² A randomized prospective study conducted by Hoffer et al.²² showed that patency rates were better for catheters with proximal valves, with lower incidence rates of occlusive and infectious complications compared with catheters with distal valves.

The most common complication during insertion is malpositioning of catheters, which occurs when the catheter is not placed in the appropriate position within the vena cava.²³ Difficulty advancing the catheter during insertion, inadequate blood draw, and difficulties removing the stylet/dilator sheath are indicative that the catheter may have been incorrectly placed and in such cases radiography or fluoroscopy is indispensable to identify whether the catheter has been incorrectly placed.²⁴

In a study with 3,012 patients, conducted by Song and Li,²³ technical success was achieved in 94.6% of PICC placements and 237 devices were identified as incorrectly placed outside of the vena cava, assessed by radiography after insertion of the catheter, with the most frequent location being the jugular vein,

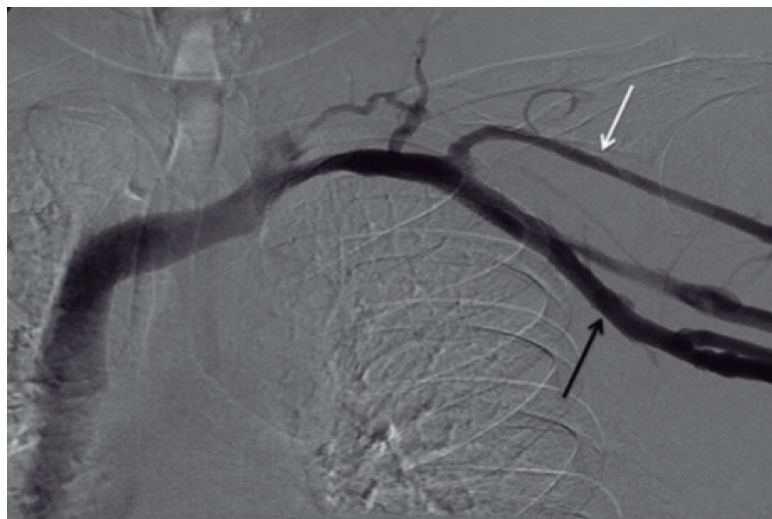


Figure 6. Smaller diameter of the cephalic vein (white arrow) with relation to the size of the catheter and its perpendicular insertion into the axillary vein (black arrow).

followed by the axillary and brachial veins (Figure 7). At our service, following a preestablished protocol, we did not detect any incorrectly positioned catheters. If fluoroscopy showed that the catheter was in a different position than the correct central position, it was immediately repositioned.

When a catheter becomes obstructed, it is necessary to initiate the appropriate drug-based treatment with thrombolytics, attempting to reduce the degree of catheter obstruction. Baskin et al.²⁵ conducted a study showing that thrombolytic agents successfully eliminate catheter occlusions in the majority of cases, and highlighted the role played by alteplase. Described as a safe and effective medication for deobstructing catheters, the disadvantages of this drug is its elevated cost, the fact that it is less effective than urokinase during the first 30 minutes of infusion, and that it takes more than 4 hours to achieve clearance of the catheter. Other thrombolytics require shorter periods of time in the lumen of the vessel to act.²⁵ In our sample of patients, the obstructions observed in six nonvalved catheters and one proximally valved catheter were adequately treated using urokinase (Tauflock®), the thrombolytic of choice at our institution.

Maki et al.²⁶ analyzed the risk of bloodstream infection with different types of device, finding that the bloodstream infection rates associated with PICCs were lower than those reported with traditional, non-tunneled, central venous devices.

Many hypotheses have been raised to attempt to explain why PICCs exhibit fewer infectious complications than other types of device, including

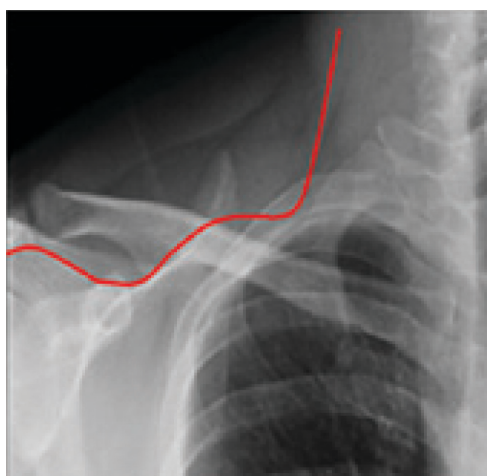


Figure 7. Path of catheter incorrectly positioned in the internal jugular vein.

lower bacterial density on the skin of the arm, the cooler temperatures of the limbs, and the relative simplicity of caring for the area, compared with the neck and groin.⁶ The following variables are related to bloodstream infections associated with PICCs: length of hospital stay, admission to an ICU, and number of catheter lumens.²⁷ Sundriyal et al.²⁸ analyzed placement of 246 PICCs in ICUs, observing that in 12.5% there were catheter infections with positive blood culture, in which the most frequently isolated agents were *Klebsiella pneumoniae* and *Staphylococcus sp.* These authors suggest that infected catheters should be removed in all patients with positive blood cultures,

primarily if there is no improvement in fever within 48 h of appropriate administration of antibiotics.²⁸ Fungemia or bacteremia caused by the *Bacillus* species *Corynebacterium jeikeium*, *Staphylococcus aureus*, *Pseudomonas aeruginosa* or *Stenotrophomonas maltophilia* and nontuberculous mycobacteria will very often persist despite administration of appropriate antibiotics, in which case the catheter must be removed. Catheter removal should also be considered when blood cultures remain positive more than 48 h after treatment with antibiotics; if no other site of infection can be identified, or if bacteremia recurs after a course of antibiotics is completed.²⁹

In our patient sample there were five cases of catheter infection leading to removal because of the principal agents identified: *Klebsiella pneumoniae*, *Candida glabrata* and *Staphylococcus hominis*. The results observed in our study are in line with the literature.

CONCLUSIONS

Placement of peripherally inserted central venous catheters under ultrasound guidance and with fluoroscopy positioning offers a low incidence of complications and reduced infection rates and is safe and effective, particularly in cases with difficult vascular access, so these catheters are considered the first-choice devices for central vascular access. Their maintenance requires rigorous training of the nursing team, who should only be responsible for preserving, caring for, and protecting the catheter, with the objective of minimizing complications caused by incorrect handling. The placement procedure should be performed by a trained physician who is able to manage and resolve possible complications related to insertion and use of the catheter.

REFERENCES

- Cournand AF, Forssmann W, Richards DW. Werner Forssmann: biographical. Stockholm: The Nobel Foundation; 2014. http://www.nobelprize.org/nobel_prizes/medicine/laureates/1956/forssmann-bio.html. Acessado: 23/11/2016.
- Freitas LCM, Raposo LCM, Finoquio RA. Instalação, manutenção e manuseio de cateteres venosos centrais de inserção periférica em pacientes submetidos a tratamento quimioterápico. *Rev Bras Cancerol*. 1999;45:19-29.
- Vendramin P. Cateter central de inserção periférica (CCIP). In: Harada MJCS, Rego RC, editores. *Manual de terapia intravenosa em pediatria*. São Paulo: ELLU; 2005. cap. 7, p. 75-95.
- Jesus VC, Secoli SR. Complicações acerca do cateter venoso central de inserção periférica (PICC). *Cienc Cuid Saude*. 2007;6(2):252-60.
- Periard D, Monney P, Waeber G, et al. Randomized controlled trial of peripherally inserted central catheters vs. peripheral catheters for middle duration in-hospital intravenous therapy. *J Thromb Haemost*. 2008;6(8):1281-8. PMID:18541001. <http://dx.doi.org/10.1111/j.1538-7836.2008.03053.x>.
- Safdar N, Maki DG. Risk of catheter-related bloodstream infection with peripherally inserted central venous catheters used in hospitalized patients. *Chest*. 2005;128(2):489-95. PMID:16100130. <http://dx.doi.org/10.1378/chest.128.2.489>.
- Chemaly RF, Parres JB, Rehm SJ, et al. Venous thrombosis associated with peripherally inserted central catheters: a retrospective analysis of the Cleveland Clinic experience. *Clin Infect Dis*. 2002;34(9):1179-83. PMID:11941543. <http://dx.doi.org/10.1086/339808>.
- Allen AW, Megargell JL, Brown DB, et al. Venous thrombosis associated with the placement of peripherally inserted central catheters. *J Vasc Interv Radiol*. 2000;11(10):1309-14. PMID:11099241.
- Dawson RB. PICC Zone Insertion Method™ (ZIM™): a systematic approach to determine the ideal insertion site for PICCs in the upper arm. *J Assoc Vasc Access*. 2011;16(3):156-60, 162-5. <http://dx.doi.org/10.2309/java.16-3-5>.
- Dariusshnia SR, Wallace MJ, Siddiqi NH, et al. Quality Improvement Guidelines for Central Venous Access. *J Vasc Interv Radiol*. 2010;21(7):976-81. PMID:20610180. <http://dx.doi.org/10.1016/j.jvir.2010.03.006>.
- Mehta N, Valesky WW, Guy A, Sinert R. Systematic review: is real-time ultrasonic-guided central line placement by ED physicians more successful than the traditional landmark approach? *Emerg Med J*. 2013;30(5):355-9. PMID:22736720. <http://dx.doi.org/10.1136/emmermed-2012-201230>.
- Hockley SJ, Hamilton V, Young RJ, et al. Efficacy of the CathRite system to guide bedside placement of peripherally inserted central venous catheters in critically ill patients: a pilot study. *Critical Care & Resuscitation*. 2007;9(3):251-5. PMID:17767451.
- Krstenic WJ, Brealey S, Gaikwad S, Maraveyas A. The effectiveness of nurse led 2-d ultrasound guided insertion of peripherally inserted central catheters in adult patients: a systematic review. *J Assoc Vasc Access*. 2008;13(3):120-5. <http://dx.doi.org/10.2309/java.13-3-4>.
- McMahon DD. Evaluating new technology to improve patient outcomes: a quality improvement. *J Infus Nurs*. 2002;25(4):250-5. PMID:12131507. <http://dx.doi.org/10.1097/00129804-200207000-00008>.
- Simcock L. No going back: advantages of ultrasound-guided upper arm PICC placement. *J Assoc Vasc Access*. 2008;13(4):191-7. <http://dx.doi.org/10.2309/java.13-4-6>.
- Lobo BL, Vaidean G, Broyles J, Reeves AB, Shorr RI. Risk of venous thromboembolism in hospitalized patients with peripherally inserted central catheters. *J Hosp Med*. 2009;4(7):417-22. PMID:19753569. <http://dx.doi.org/10.1002/jhm.442>.
- Links DJ, Crowe PJ. Horner's syndrome after placement of a peripherally inserted central catheter. *JPEN J Parenter Enteral Nutr*. 2006;30(5):451-2. PMID:16931616. <http://dx.doi.org/10.1177/0148607106030005451>.
- Wu ET, Takeuchi M, Imanaka H, Higuchi T, Kagisaki K. Chylothorax as a complication of innominate vein thrombosis induced by a peripherally inserted central catheter. *Anaesthesia*. 2006;61(6):584-6. PMID:16704595. <http://dx.doi.org/10.1111/j.1365-2044.2006.04640.x>.
- Liem TK, Yanit KE, Moseley SE, et al. Peripherally inserted central catheter usage patterns and associated symptomatic upper extremity venous thrombosis. *J Vasc Surg*. 2012;55(3):761-7. PMID:22370026. <http://dx.doi.org/10.1016/j.jvs.2011.10.005>.
- Hoffer EK, Borsa J, Santulli P, Bloch R, Fontaine AB. Prospective randomized comparison of valved versus nonvalved peripherally inserted central vein catheters. *AJR Am J Roentgenol*. 1999;173(5):1393-8. PMID:10541127. <http://dx.doi.org/10.2214/ajr.173.5.10541127>.

21. Burns D. The Vanderbilt PICC Service: program, procedural, and patient outcomes successes. *J Assoc Vasc Access*. 2005;10(4):1-10. <http://dx.doi.org/10.2309/java.10-4-10>.
22. Hoffer EK, Bloch RD, Borsa JJ, Santulli P, Fontaine AB, Francoeur N. Peripherally inserted central catheters with distal versus proximal valves: prospective randomized trial. *J Vasc Interv Radiol*. 2001;12(10):1173-7. PMID:11585883. [http://dx.doi.org/10.1016/S1051-0443\(07\)61676-5](http://dx.doi.org/10.1016/S1051-0443(07)61676-5).
23. Song L, Li H. Malposition of peripherally inserted central catheter: experience from 3.012 patients with cancer. *Exp Ther Med*. 2013;6(4):891-3. PMID:24137284.
24. Aladangady N, Roy R, Costeloe KL. The cobweb sign: percutaneous silastic long line tip placement in tributaries of superficial veins. *J Perinatol*. 2005;25(10):671-3. PMID:16193077. <http://dx.doi.org/10.1038/sj.jp.7211355>.
25. Baskin JL, Reiss U, Wilimas JA, et al. Thrombolytic therapy for central venous catheter occlusion. *Haematologica*. 2012;97(5):641-50. PMID:22180420. <http://dx.doi.org/10.3324/haematol.2011.050492>.
26. Maki DG, Kluger DM, Crnich CJ. The risk of bloodstream infection in adults with different intravascular devices: a systematic review of 200 published prospective studies. *Mayo Clin Proc*. 2006;81(9):1159-71. PMID:16970212. <http://dx.doi.org/10.4065/81.9.1159>.
27. Chopra V, Ratz D, Kuhn L, Lopus T, Chenoweth C, Krein S. PICC-associated bloodstream infections: prevalence, patterns, and predictors. *Am J Med*. 2014;127(4):319-28. PMID:24440542. <http://dx.doi.org/10.1016/j.amjmed.2014.01.001>.
28. Sundriyal D, Shirsi N, Kapoor R, et al. Peripherally inserted central catheters: our experience from a cancer research centre. *Indian J Surg Oncol*. 2014;5(4):274-7. PMID:25767338. <http://dx.doi.org/10.1007/s13193-014-0360-1>.
29. Schiffer CA, Mangu PB, Wade JC, et al. Central venous catheter care for the patient with cancer. *J Clin Oncol*. 2013;31(10):1357-70. PMID:23460705. <http://dx.doi.org/10.1200/JCO.2012.45.5733>.

Correspondence

Marcelo Kalil Di Santo
 Rede D'or Hospital e Maternidade São Luiz – HMSL Itaim, Serviço de
 Cirurgia Vascular e Endovascular
 Rua Itapeva, 286, 6º andar, conjunto 64 – Bela Vista
 CEP 01332-000 - São Paulo (SP), Brazil
 Tel.: +55 (11) 4314-6900
 E-mail: contato@drmarcelokalil.com.br

Author information

MKDS, DT and RGN - Assistant physicians, Serviço de Cirurgia Vascular e Endovascular, Rede D'or Hospital e Maternidade São Luiz (HMSL Itaim).
 AMN - Resident physician (General Surgery), Hospital da Beneficência Portuguesa de São Paulo.
 ES - Continuing Education Nurse, Chief of the Infusion Therapy Team, HMSL.
 CTD - Medical student (5th year), Centro Universitário São Camilo (CUSC).
 MACJ - Physician, Coordinator, Grupo em Acesso Vascular, Serviço de Cirurgia Vascular e Endovascular, HMSL.
 JAK - Chief physician, Serviço de Cirurgia Vascular e Endovascular, HMSL.

Author contributions

Conception and design: MKDS
 Analysis and interpretation: MKDS, JAK, MACJ
 Data collection: MKDS, DT, RGN, AMN, ES
 Writing the article: MKDS, JAK, CTD
 Critical revision of the article: MKDS, JAK
 Final approval of the article*: MKDS, DT, RGN, AMN, ES, JAK, CTD, MACJ
 Statistical analysis: MKDS, JAK, MACJ
 Overall responsibility: MKDS, JAK

*All authors have read and approved of the final version of the article submitted to *J Vasc Bras*.