

[文章编号] 1000-1182(2015)03-0244-05

白细胞介素-21和核因子κB受体活化因子配体在人根尖囊肿和肉芽肿中的表达及临床意义

胡菊花 李倩 王艳青 李颂

安徽医科大学口腔医学院·附属口腔医院, 安徽省口腔疾病研究中心实验室, 合肥 230032

[摘要] 目的 检测白细胞介素-21 (IL-21) 和破骨细胞核因子κB受体活化因子配体 (RANKL) 在根尖囊肿和根尖肉芽肿中的表达, 分析两者在根尖周病中的关系, 探讨IL-21在根尖周炎发病机制中的作用。方法 收集根尖囊肿23例和根尖肉芽肿32例作为实验组, 记录相关病例的病损大小及有无叩痛表现; 10例健康牙龈组织为对照组。利用免疫组织化学法检测所有样本中IL-21和RANKL蛋白的表达水平, 分析IL-21的表达水平与RANKL表达、根尖病灶大小及叩痛的相关性。结果 所有病变组织均可检测到IL-21阳性细胞, 而健康牙龈组织则未检测到IL-21的表达。根尖囊肿和肉芽肿中IL-21的表达强度分别为 59.92 ± 6.57 和 36.80 ± 6.81 , RANKL的表达强度分别为 68.81 ± 18.59 和 36.12 ± 14.87 。根尖囊肿组两种蛋白的表达水平均高于肉芽肿组 ($P < 0.05$)。相关性分析表明, IL-21的表达水平与RANKL及根尖病灶大小均呈正相关关系 ($P < 0.05$)。结论 IL-21存在于人慢性根尖周炎病变组织中, 其表达水平与RANKL的表达量及病损大小呈正相关关系; IL-21可能通过促进RANKL蛋白的表达参与慢性根尖周炎的发病机制。

[关键词] 白细胞介素-21; 核因子κB受体活化因子配体; 根尖囊肿; 根尖肉芽肿

[中图分类号] R 781.34 **[文献标志码]** A **[doi]** 10.7518/hxkq.2015.03.006

Immunoexpression and clinical significance of interleukin-21 and receptor activator of nuclear factor κB ligand in human periapical granulomas and radicular cysts Hu Juhua, Li Qian, Wang Yanqing, Li Song. (Stomatologic Hospital & College, Anhui Medical University, Key Laboratory of Oral Diseases Research of Anhui Province, Hefei 230032, China)

[Abstract] **Objective** This study aimed to detect the immunoexpression of interleukin-21 (IL-21) and receptor activator of nuclear factor κB ligand (RANKL) in periapical granulomas (PGs) and radicular cysts (RCs). The interaction of IL-21 with RANKL and its role in periapical pathogenesis were also speculated. **Methods** A total of 32 PGs and 23 RCs were selected as experimental samples. Lesion size and occurrence of tenderness were recorded. Up to 10 healthy gingival tissues were collected as normal control samples. All tissues were subjected to immunohistochemical analysis with anti-human IL-21 and RANKL polyclonal antibodies. The correlations of IL-21 with RANKL, lesion size, and the occurrence of tenderness of the PGs and RCs were evaluated. **Results** IL-21-positive cells were detected in all periapical lesion tissues but not in normal tissues. In the cyst group and granuloma group, the corresponding expression levels of IL-21 were 59.92 ± 6.57 and 36.80 ± 6.81 , whereas those of RANKL were 68.81 ± 18.59 and 36.12 ± 14.87 , respectively. Moreover, *t*-test revealed a significantly higher expression of IL-21 and RANKL in RCs than in PGs ($P < 0.05$). IL-21 and RANKL were positively correlated in both PGs and RCs ($P < 0.05$). Furthermore, IL-21 was correlated with lesion size ($P < 0.05$). **Conclusion** This study demonstrated that IL-21 is potentially involved in the pathogenesis of apical periodontitis lesions. A role in the exacerbation of chronic inflammation, as well as in bone resorption, is suspected. Further studies are required to elucidate the specific functions of IL-21 in periradicular inflammatory processes.

[Key words] interleukin-21; receptor activator of nuclear factor κB ligand; radicular cyst; periapical granuloma

慢性根尖周炎主要由感染根管内的细菌感染引

起, 以根尖部炎症及牙槽骨破坏为特征; 这是局部免疫反应的结果, 这一免疫反应由炎症细胞及其产物介导^[1]。研究^[2-5]证实, 多种炎症细胞存在于根尖周炎病变组织中, 而淋巴细胞则是最主要的炎症细

[收稿日期] 2015-01-15; **[修回日期]** 2015-04-01

[作者简介] 胡菊花, 硕士, E-mail: 15056915938@163.com

[通信作者] 李颂, 教授, 博士, E-mail: xlisong@sohu.com

胞；淋巴细胞因子如白细胞介素（interleukin, IL）-17、干扰素 γ 、肿瘤坏死因子 α 、破骨细胞核因子 κ B受体活化因子配体（receptor activator of nuclear factor κ B ligand, RANKL）等已被证实参与根尖周炎的发病机制。

IL-21是近年来备受关注的淋巴细胞因子，主要由CD4⁺T淋巴细胞分泌，属于IL-2家族。IL-21参与多种疾病的发病，例如类风湿性关节炎^[6]和炎症肠病等^[7]。有研究^[8-10]显示，IL-21也参与口腔疾病的发生。慢性牙周炎患者龈沟液及炎症牙龈组织中IL-21的水平明显高于正常人群^[8]；牙周炎非手术治疗后，IL-21的表达水平显著下降^[9]。这些研究结果表明IL-21可以促进牙周炎的病变进展。与牙周炎相似，根尖周炎也是细菌感染性疾病，其特征也是炎症与骨破坏；但是关于IL-21与人慢性根尖周病的关系尚罕见报道。本研究旨在检测IL-21在人慢性根尖周炎中的表达情况，并探讨与骨破坏大小和叩痛的关系，探讨IL-21在根尖周炎发病机制中的作用。

1 材料和方法

1.1 主要仪器

Olympus CX21FS1型光学显微镜（Olympus公司，日本），Spot Advanced显微摄像系统（Diagnostic Instrument公司，美国），Image-Pro-Plus 6.0图像处理系统（Media Cybernetics公司，美国），隔水式恒温培养箱（GNP-9160型，上海三发科学仪器有限公司），E200型Nikon生物显微镜（Nikon公司，日本），RMZ125型LEICA组织切片机（Leica公司，德国），FYL-YS-128型福意联低温冰柜（北京福意电器有限公司），SY1-SZ-93型自动双重纯水蒸馏器（上海羽通仪器仪表厂），微波炉（广东康宝电器有限公司），微型高速离心机（北京时代北利离心机有限公司）。

1.2 样本采集

收集安徽省口腔医院口腔颌面外科2014年1—6月经根尖外科手术或拔牙所获得的23例根尖囊肿和32例根尖肉芽肿作为实验组，同时取10例未萌出第三磨牙的健康牙龈组织作为对照^[11]。根尖肉芽肿的病理诊断标准：根尖部组织形成增生的肉芽组织团块，周围有纤维结缔组织包绕，以炎症细胞和成纤维细胞为主。根尖囊肿的病理诊断标准：以各种厚度的纤维囊腔为诊断特征，纤维囊腔被覆复层鳞状上皮，厚薄不一，上皮钉突因炎症刺激发生不规则增生、伸长，相互融合成网状，上皮表现明显的细胞间水肿和以中性粒细胞为主的上皮内炎症细胞浸

润；纤维组织囊壁内炎症明显，炎症浸润细胞主要为淋巴细胞、浆细胞，混杂有中性粒细胞以及泡沫吞噬细胞^[12]。

记录样本宿主的年龄、性别、牙位。患者纳入标准：无其他口腔疾病和全身系统性疾病，过去1个月内未服用抗生素或非甾体类抗炎药物。在进行临床试验之前，所有患者签署知情同意书。本研究获得了安徽医科大学生物医学伦理委员会的伦理审查批准（批准号：2014013）。

1.3 临床检查

在进行根尖外科手术或拔牙之前，对患者进行口腔一般检查及影像学检查（锥形束CT）并记录在册。根据记录资料获取患者有无叩痛及其根尖病灶大小。采用双盲法确定病灶大小，即由不知晓实验目的的两名医师对锥形束CT图像进行分析，取根尖低密度影像直径的平均值进行资料分析。

1.4 免疫组织化学染色

切取5 μ m厚的经石蜡包埋的组织切片用于免疫组织化学研究，所用方法为链霉亲和素-生物素复合物（streptavidin-peroxidase, SP）法。使用兔抗人IL-21（编号ab154767, Abcam公司，美国）、山羊抗人RANKL（编号sc-7628, Santa Cruz Biotechnology公司，美国）的多克隆抗体作为一抗，两种抗体所用稀释倍数分别为1:200和1:150，整个实验过程参照SP试剂盒（福建迈新生物技术有限公司）说明书进行。具体步骤如下：组织切片经常规脱蜡、脱水后进行抗原修复，滴加3%过氧化氢以阻断内源性过氧化物酶的活性，PBS冲洗后滴加正常非免疫动物血清于室温下孵化10 min，除去血清，滴加一抗于4 $^{\circ}$ C冰箱中孵化过夜；然后滴加生物素标记的二抗，即羊抗兔/鼠IgG（KIT-9710）和兔抗羊IgG（KIT-9709）（福建迈新生物技术有限公司），37 $^{\circ}$ C下孵育30 min，冲洗，滴加链霉菌抗生物素-过氧化物酶溶液孵育30 min，二氨基联苯胺（3,3-diaminobenzidine, DAB）（武汉博士德生物工程有限公司）显色，苏木素复染，封片。阴性对照组：用PBS代替一抗孵育切片作为阴性对照。

1.5 阳性结果判定

在光学显微镜低倍镜下观察整张切片，每张切片随机选取5个高倍视野（放大400倍）观测IL-21和RANKL的表达并拍摄图片。若观察到细胞质及核膜上有棕色或褐色颗粒为阳性染色（即阳性表达）。采用Image-Pro-plus 6.0图像处理系统计量每个组织切片上IL-21和RANKL的蛋白积分光密度（integrated optical density, IOD）值，采用Excel软件录入数据以备进行数据分析。

1.6 统计学分析

采用SPSS 17.0和Excel软件进行分析。对计量资料先进行两组独立样本齐性检验，若方差齐采用t检验；利用卡方检验来评估IL-21表达率与叩痛有无相关性；用Spearman相关检验来评估IL-21与病灶大小及RANKL的相关性。检验水准为双侧 $\alpha=0.05$ 。

2 结果

2.1 患者的一般资料

患者资料及样本信息如表1所示：根尖囊肿患者23例，年龄18~60岁，平均(43.5±12.7)岁；根尖肉芽肿32例，年龄20~65岁，平均(45.3±15.1)岁。2组患者的基本情况无明显差异($P>0.05$)。

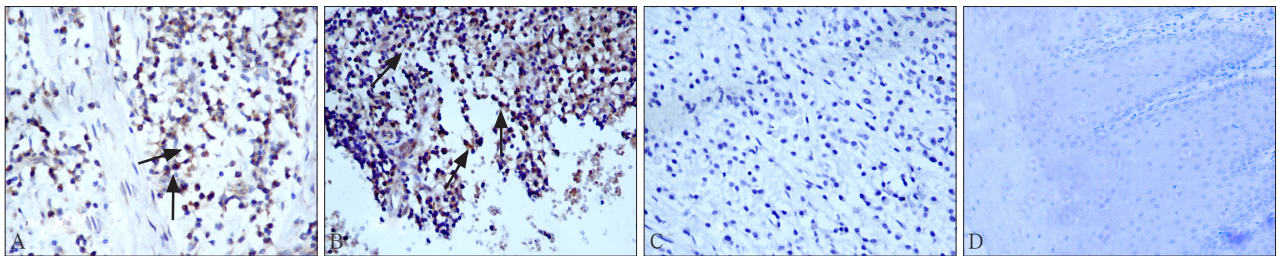
表 1 2组样本的基本资料

Tab 1 Demographic data of the two groups of subjects

记录项目	根尖囊肿		根尖肉芽肿		
	n	%	n	%	
性别	男	12	52.17	18	56.25
	女	11	48.83	14	43.75
病变部位	上颌	8	34.78	15	46.88
	下颌	15	65.22	17	53.12
牙位	前牙	14	60.87	10	31.25
	后牙	9	39.13	22	68.75

2.2 免疫组织化学染色结果

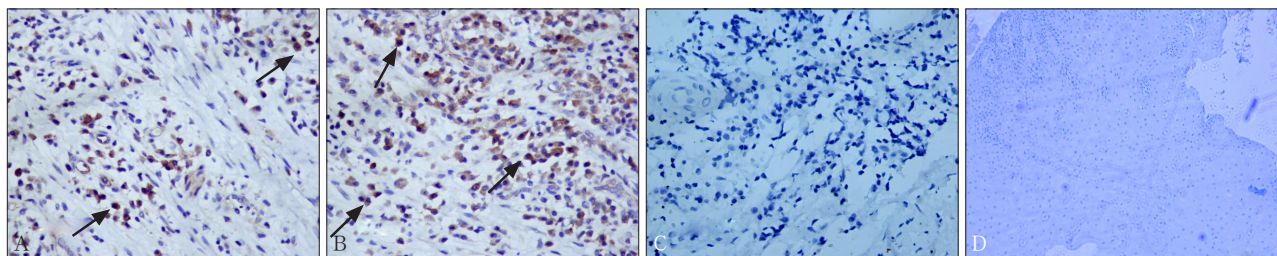
免疫组织化学染色结果见图1、2，所有病损组织中均检测到IL-21、RANKL阳性表达，而正常牙龈组织和阴性对照组中均未见阳性表达。



A: 根尖肉芽肿, ×40; B: 根尖囊肿, ×40; C: 阴性对照, ×40; D: 正常牙龈组织, ×20。箭头示阳性表达。

图 1 IL-21在根尖肉芽肿和根尖囊肿中均有阳性表达，而在阴性对照组和牙龈组织中无阳性表达 DAB

Fig 1 Presence of IL-21-positive cells in periapical granulomas and radicular cysts, and no expression in negative group and healthy gingival tissues DAB



A: 根尖肉芽肿, ×40; B: 根尖囊肿, ×40; C: 阴性对照, ×40; D: 正常牙龈组织, ×20。箭头示阳性表达。

图 2 RANKL在根尖肉芽肿和根尖囊肿中均有阳性表达，而在阴性对照组和牙龈组织中无阳性表达 DAB

Fig 2 Presence of RANKL-positive cells in periapical granulomas and radicular cysts, and no expression in negative group and healthy gingival tissues DAB

根尖囊肿和根尖肉芽肿两组间IL-21和RANKL的表达强度及比较见表2，2组间IL-21和RANKL表达强度的差异均有统计学意义($P<0.05$)，在根尖囊肿中的表达强度高于根尖肉芽肿。

2.3 IL-21与RANKL表达、根尖病损大小和叩痛的相关关系

本研究分析了IL-21与RANKL表达、根尖病损大小和叩痛的相关关系，结果见表3。在根尖囊肿组，8例(34.78%)患者有叩痛表现，囊肿病损平均大小为7.8 mm；而在根尖肉芽肿组，13例(40.62%)患者有叩痛表现，病灶平均大小为2.9 mm。经卡方检验，IL-21的表达水平与叩痛无关($P>0.05$)。

表 2 根尖囊肿组、根尖肉芽肿组及健康牙龈组间IL-21和RANKL的表达及比较

Tab 2 Expression and comparison of IL-21 and RANKL among cyst group, granuloma group and healthy gingival tissues

组别	n	IL-21	RANKL
根尖囊肿	23	59.92±6.57*	68.81±18.59*
根尖肉芽肿	32	36.80±6.81	36.12±14.87
正常牙龈组织	10	-	-
阴性对照	10	-	-

注：*与根尖肉芽肿组相比，差异有统计学意义， $P<0.05$ 。

Spearman相关性检验显示,在根尖囊肿和肉芽肿中,IL-21的表达水平与RANKL的表达水平均具有明显的相关性(r 值分别为0.935和0.958, $P<0.05$),IL-21的表达水平与病损大小也有明显的相关性(r 值分别为0.828和0.831, $P<0.05$) (表3)。

表3 根尖囊肿及根尖肉芽肿中IL-21的蛋白表达与RANKL及根尖病损大小的相关关系

Tab 3 The correlation among the protein expression of IL-21 and RANKL, lesions size in cyst group and granuloma group

病变类型	相关项目	n	r 值	P 值
根尖囊肿	IL-21与RANKL	23	0.935	<0.05
	IL-21与根尖病灶大小	23	0.828	<0.05
根尖肉芽肿	IL-21与RANKL	32	0.958	<0.05
	IL-21与根尖病灶大小	32	0.831	<0.05

3 讨论

众所周知,根尖周病是根尖组织对抗细菌感染的反应结果,包括根尖炎症和牙槽骨的破坏。这些病损以持续性的炎症细胞迁徙及浸润为特征,例如中性粒细胞、淋巴细胞、浆细胞、巨噬细胞和肥大细胞等。在这些细胞中,研究者们高度强调了T淋巴细胞的作用^[13-15]。IL-21是一种主要由CD4⁺T细胞分泌的促炎症细胞因子,可以上调炎症细胞因子^[6,10]及破骨细胞分化因子^[16]的表达。基于这些研究结果,笔者猜测IL-21可能是参与根尖周炎发病机制的炎症细胞因子之一,并且可能诱导RANKL蛋白表达参与根尖部骨质吸收作用。

本研究发现,IL-21阳性细胞存在于所有根尖周病损组织中,主要由T淋巴细胞样细胞表达,但正常牙龈组织并无IL-21的表达,这说明IL-21可能参与根尖炎症过程。Hatori等^[11]在研究肝素结合生长因子在慢性根尖周炎中的表达及作用中,同样采用健康牙龈组织作为阴性对照组,结果发现,IL-21在健康牙龈组织中无表达。此外,根尖囊肿组中IL-21的表达水平明显高于肉芽肿组。Teixeira-Salum等^[3]和de Carvalho Fraga等^[15]研究显示,根尖囊肿中促炎症细胞因子如肿瘤坏死因子 α 、干扰素 γ 等表达量明显高于根尖肉芽肿,而根尖肉芽肿中转化生长因子的表达量高于根尖囊肿,说明根尖囊肿炎症状态高于肉芽肿。这些研究结果可以解释本研究中IL-21作为促炎症细胞因子在囊肿中的表达水平高于肉芽肿的原因。同样,病变组织中RANKL的表达亦明显高于对照组,这一结果与Fan等^[17]的研究相一致;RANKL在囊肿中的表达强度明显高于肉芽肿,与张梅华等^[18]

的研究结果相同。该结果提示,RANKL的表达随病变发展而增加,可能是因为根尖囊肿病变活动期骨吸收活跃的缘故。

对IL-21和RANKL两细胞因子的表达进行相关性分析,结果发现,在根尖囊肿组及肉芽肿组两个细胞因子的表达均呈明显正相关关系(r 值分别为0.935和0.958),这与Kwok等^[16]的研究结果相似。Kwok等^[16]提取类风湿性关节炎患者的CD4⁺T细胞以及成纤维细胞样滑膜细胞,并将IL-21加入细胞培养液中进行观察,结果发现,随着IL-21剂量的增加,RANKL mRNA的表达量增加,破骨细胞标记物即抗酒石酸酸性磷酸酶(tartrate resistant acid phosphatase, TRAP)也随之增加。这些发现提示了IL-21可能通过促进RANKL的表达参与根尖周病的骨破坏过程。

本研究还发现,病灶大小和IL-21表达强度之间存在明显的相关性($P<0.05$)。Jang等^[19]发现,敲除小鼠IL-21受体基因,阻断IL-21/IL-21受体信号通路,其RANKL的表达量明显减少。RANKL是重要的破骨细胞分化因子,参与根尖骨质破坏^[5],RANKL的表达减少使得骨质破坏和病损范围随之缩小。这可以解释本研究中病灶大小与IL-21表达量呈正相关的原因。但是,本研究发现,IL-21的表达与叩痛无相关关系。这与Dutzan等^[10]在牙周炎中的研究结果不同,他们发现IL-21与临床症状如探诊深度及附着丧失、探诊出血具有强相关性。这种差异的原因目前尚不清楚,还需进一步研究。

总之,本研究证明IL-21存在于人慢性根尖周疾病中,且IL-21与RANKL及病灶大小具有正相关关系,参与根尖周炎的炎症及骨吸收过程,该结果有助于进一步理解根尖周病的发病机制和病变的发展;但还需进一步研究以确定IL-21在慢性根尖周炎发病机制中的具体作用。

[参考文献]

- [1] Nair PN. Apical periodontitis: a dynamic encounter between root canal infection and host response[J]. Periodontol 2000, 1997, 13:121-148.
- [2] Oseko F, Yamamoto T, Akamatsu Y, et al. IL-17 is involved in bone resorption in mouse periapical lesions[J]. Microbiol Immunol, 2009, 53(5):287-294.
- [3] Teixeira-Salum TB, Rodrigues DB, Gervásio AM, et al. Distinct Th1, Th2 and Treg cytokines balance in chronic periapical granulomas and radicular cysts[J]. J Oral Pathol Med, 2010, 39(3):250-256.

- [4] Andonovska B, Dimova C, Panov S. Matrix metalloproteinases (MMP-1, -8, -13) in chronic periapical lesions[J]. *Vojnosanit Pregl*, 2008, 65(12):882-886.
- [5] Vernal R, Dezerega A, Dutzan N, et al. RANKL in human periapical granuloma: possible involvement in periapical bone destruction[J]. *Oral Dis*, 2006, 12(3):283-289.
- [6] Niu X, He D, Zhang X, et al. IL-21 regulates Th17 cells in rheumatoid arthritis[J]. *Hum Immunol*, 2010, 71(4):334-341.
- [7] Liu Z, Yang L, Cui Y, et al. IL-21 enhances NK cell activation and cytolytic activity and induces Th17 cell differentiation in inflammatory bowel disease[J]. *Inflamm Bowel Dis*, 2009, 15(8):1133-1144.
- [8] Zhao L, Zhou Y, Xu Y, et al. Effect of non-surgical periodontal therapy on the levels of Th17/Th1/Th2 cytokines and their transcription factors in Chinese chronic periodontitis patients[J]. *J Clin Periodontol*, 2011, 38(6):509-516.
- [9] Dutzan N, Gamonal J, Silva A, et al. Over-expression of forkhead box P3 and its association with receptor activator of nuclear factor-kappa B ligand, interleukin (IL) -17, IL-10 and transforming growth factor-beta during the progression of chronic periodontitis[J]. *J Clin Periodontol*, 2009, 36(5):396-403.
- [10] Dutzan N, Vernal R, Vaque JP, et al. Interleukin-21 expression and its association with proinflammatory cytokines in untreated chronic periodontitis patients[J]. *J Periodontol*, 2012, 83(7):948-954.
- [11] Hatori K, Takeichi O, Ogiso B, et al. Midkine expression in human periapical granulomas[J]. *J Endod*, 2011, 37(6):781-785.
- [12] 于世凤. 口腔组织病理学[M]. 6版. 北京: 人民卫生出版社, 2007:178, 305.
- [13] Colić M, Gazivoda D, Vučević D, et al. Proinflammatory and immunoregulatory mechanisms in periapical lesions[J]. *Mol Immunol*, 2009, 47(1):101-113.
- [14] Sato K, Suematsu A, Okamoto K, et al. Th17 functions as an osteoclastogenic helper T cell subset that links T cell activation and bone destruction[J]. *J Exp Med*, 2006, 203(12):2673-2682.
- [15] de Carvalho Fraga CA, Alves LR, de Sousa AA, et al. Th1 and Th2-like protein balance in human inflammatory radicular cysts and periapical granulomas[J]. *J Endod*, 2013, 39(4):453-455.
- [16] Kwok SK, Cho ML, Park MK, et al. Interleukin-21 promotes osteoclastogenesis in humans with rheumatoid arthritis and in mice with collagen-induced arthritis[J]. *Arthritis Rheum*, 2012, 64(3):740-751.
- [17] Fan R, Sun B, Zhang CF, et al. Receptor activator of nuclear factor kappa B ligand and osteoprotegerin expression in chronic apical periodontitis: possible association with inflammatory cells[J]. *Chin Med J*, 2011, 124(14):2162-2166.
- [18] 张梅华, 于蕴之, 缪羽. 破骨细胞核因子κB受体活化因子配体和骨保护素在根尖周囊肿和肉芽肿中的表达及意义[J]. *华西口腔医学杂志*, 2012, 30(4):360-363.
- [19] Jang E, Cho SH, Park H, et al. A positive feedback loop of IL-21 signaling provoked by homeostatic CD4⁺CD25⁺ T cell expansion is essential for the development of arthritis in autoimmune K/BxN mice[J]. *J Immunol*, 2009, 182(8):4649-4656.

(本文编辑 吴爱华)

*Bone Research*近期被多种国际知名数据库收录

近日, 英文学术期刊*Bone Research*被Web of Science (SCI)、PubMed Central (PMC)、开放获取期刊指南 (Directory of Open Access Journals, DOAJ) 数据库收录。

*Bone Research*是四川大学主办的骨科学领域英文学术期刊 (CN 51-1745/R, ISSN 2095-4700), 主要刊载骨生物学、病理生理学、骨再生以及基础研究和临床实践中的重要发现。期刊由周学东教授 (四川大学) 担任主编, 骨科学研究领域的专家Thomas L. Clemens教授 (约翰霍普金斯大学) 担任执行主编, Xu Cao教授 (约翰霍普金斯大学) 担任创刊主编。从2014年开始, *Bone Research*与自然集团 (Nature Publishing Group, NPG) 合作出版, 采用开放获取 (Open Access) 模式, 期刊创刊以来的所有文章均能在www.nature.com/boneres免费共享。

*Bone Research*编辑部