



Since January 2020 Elsevier has created a COVID-19 resource centre with free information in English and Mandarin on the novel coronavirus COVID-19. The COVID-19 resource centre is hosted on Elsevier Connect, the company's public news and information website.

Elsevier hereby grants permission to make all its COVID-19-related research that is available on the COVID-19 resource centre - including this research content - immediately available in PubMed Central and other publicly funded repositories, such as the WHO COVID database with rights for unrestricted research re-use and analyses in any form or by any means with acknowledgement of the original source. These permissions are granted for free by Elsevier for as long as the COVID-19 resource centre remains active.

Original

Diagnóstico de neumonía COVID-19 en pacientes asintomáticos tras la realización de un PET/TC oncológico



J. Mucientes Rasilla*, R. Jimeno Pernet y J. Cardona Arboniés

Servicio de Medicina Nuclear, Hospital Universitario Puerta de Hierro-Majadahonda, Majadahonda, Madrid, España

INFORMACIÓN DEL ARTÍCULO

Historia del artículo:

Recibido el 14 de abril de 2020

Aceptado el 28 de abril de 2020

On-line el 16 de mayo de 2020

Palabras clave:

PET
FDG
Neumonía
COVID-19
Coronavirus

R E S U M E N

Introducción: El 30 de enero de 2020 la organización mundial de la salud (OMS) declaró una emergencia internacional por la pandemia causada por un nuevo coronavirus. Existen algunas indicaciones oncológicas que tienen especial prioridad y se siguen realizando estudios a pesar de la situación actual. En estos estudios hemos encontrado hallazgos sospechosos de neumonía COVID-19 en pacientes asintomáticos. El objetivo de este trabajo es valorar la incidencia de estos hallazgos, describir sus características y valorar la evolución de los pacientes sospechosos.

Material y métodos: Se han revisado los estudios PET oncológicos realizados entre el 18 de marzo y el 8 de abril de 2020. Se han identificado los pacientes que presentaban hallazgos sugerentes de corresponder con un proceso infeccioso pulmonar de forma incidental en pacientes asintomáticos. Se han revisado las historias clínicas de estos pacientes para confirmar o descartar la infección por SARS-CoV-2.

Resultados: Durante el periodo especificado se realizaron un total de 129 estudios PET/TC con indicación oncológica. De ellos, en 11 (8,5%) se encontraron hallazgos sospechosos de proceso infeccioso pulmonar. Se trataba de 8 varones y 3 mujeres con edades comprendidas entre los 30 y los 79 años (media: 62,2).

Conclusiones: Los pacientes con COVID-19 pueden presentar escasos síntomas de la enfermedad, y en los estudios PET/TC se pueden detectar tanto pacientes presintomáticos como pacientes casi asintomáticos por lo que los médicos nucleares deben prestar especial atención en la valoración pulmonar de los estudios PET/TC.

© 2020 Sociedad Española de Medicina Nuclear e Imagen Molecular. Publicado por Elsevier España, S.L.U. Todos los derechos reservados.

Diagnosis of COVID-19 pneumonia in asymptomatic patients after an oncological PET/CT

A B S T R A C T

Keywords:

PET
FDG
Pneumonia
COVID-19
Coronavirus

Introduction: On January 30, 2020, the World Health Organization (WHO) declared an international emergency due to the pandemic caused by a new coronavirus. There are some oncological indications that have special priority and studies are still being carried out despite the current situation. In these studies we have found suspicious findings of COVID-19 pneumonia in asymptomatic patients. The objective of this work is to assess the incidence of these findings, describe their characteristics and the evolution of suspected patients.

Material and methods: Oncological PET studies carried out in asymptomatic patients between March 18 and April 8, 2020 have been reviewed. Patients who presented findings suggestive of corresponding to an pulmonary infectious process were selected. Clinical findings have been reviewed to confirm or rule out SARS-CoV-2 infection.

Results: During the specified period, a total of 129 PET/CT studies were performed. Of these, 11 (8.5%) found suspicious findings of a pulmonary infectious process. These were 8 men and 3 women aged between 30 and 79 years (mean 62.2).

Conclusions: Patients with COVID-19 can present few symptoms of the disease, and in PET/CT studies both presymptomatic and almost asymptomatic patients can be detected, so nuclear medicine physicians should take special attention to the pulmonary evaluation of PET/CT studies.

© 2020 Sociedad Española de Medicina Nuclear e Imagen Molecular. Published by Elsevier España, S.L.U. All rights reserved.

* Autor para correspondencia.

Correo electrónico: jorge.mucientes@salud.madrid.org (J. Mucientes Rasilla).

El 30 de enero de 2020 la organización mundial de la salud (OMS) declaró una emergencia internacional por la pandemia causada por un nuevo coronavirus (severe acute respiratory syndrome coronavirus 2 [SARS-CoV-2])¹. La infección por este coronavirus causa la enfermedad por coronavirus COVID-19. Se trata de una infección del tracto respiratorio que cursa con fiebre, tos y alteraciones radiográficas, y puede provocar una neumonía severa que cursa con distrés respiratorio, poniendo en riesgo la vida del paciente². El periodo de incubación medio es de 5-6 días, aunque presenta una alta variabilidad (entre 0 y 24 días)³. El tiempo medio desde el inicio de los síntomas hasta la recuperación es de 2 semanas si la afectación ha sido leve y de 3 a 5 semanas si ha sido una enfermedad crítica. En el análisis del brote de China, la OMS sugirió que los casos asintomáticos tuvieron poca relevancia en la expansión de la pandemia. Sin embargo, se han descrito agrupamientos de pacientes en los que el caso índice estaba asintomático⁴ y en otros casos se asume que el caso índice se encontraba en periodo pre-sintomático⁵. Se han estimado proporciones de transmisión de pacientes presintomáticos de hasta un 62%⁶.

Actualmente el diagnóstico definitivo de la infección por SARS-CoV-2 se obtiene por la reacción en cadena de la polimerasa (PCR) usada para detectar el virus en muestras habitualmente obtenidas del tracto respiratorio superior. El diagnóstico también incluye la historia de exposición, síntomas clínicos y resultados de las pruebas de imagen. Las alteraciones más frecuentes son las opacidades en «vidrio deslustrado» bilaterales en varios segmentos pulmonares. Las alteraciones son evidentes en la radiología de tórax en el 59% de los casos y en la TC en el 89% de los casos⁷.

La mayor parte de la actividad asistencial en los servicios de medicina nuclear puede ser pospuesta, sin embargo, existen algunas indicaciones oncológicas que tienen especial prioridad y se siguen realizando estudios a pesar de las medidas de confinamiento y aislamiento social. En algunas ocasiones el retraso de la exploración sin poder estimar una fecha de realización puede ser más perjudicial para el paciente que el riesgo asumido de acudir al hospital a realizarse la exploración. Por este motivo, en nuestro centro, se han seguido realizando algunas exploraciones PET/TC oncológicas valoradas individualmente, en todos los casos en pacientes asintomáticos desde el punto de vista respiratorio.

En estos estudios hemos encontrado hallazgos sospechosos de neumonía COVID-19 en pacientes asintomáticos. El objetivo de este trabajo es valorar la incidencia de estos hallazgos, describir sus características y valorar la evolución de los pacientes sospechosos.

Material y método

Se han revisado los estudios PET oncológicos realizados entre el 18 de marzo y el 8 de abril de 2020. Se han identificado los pacientes que presentaban hallazgos sugerentes de corresponder con un proceso infeccioso pulmonar de forma incidental en pacientes asintomáticos. Se han revisado las historias clínicas de estos pacientes para confirmar o descartar la infección por SARS-CoV-2 y ver su evolución.

Los estudios PET/TC fueron realizados siguiendo el procedimiento habitual. Durante el estado de alarma por la pandemia, se toman medidas de protección para los pacientes y profesionales durante la adquisición de los estudios. Se utilizan mascarillas, se realiza lavado de manos tras contactar con los pacientes y se limpia el equipo después de cada exploración. Tras el periodo de ayuno de 6 h se inyectaron entre 300 y 450 MBq de ¹⁸F-FDG a los pacientes después de comprobar que la glucemia se encontraba por debajo de 200 mg/dl. Tras 50-60 min de reposo se inició la adquisición PET/TC en un equipo Siemens Biograph 6. La adquisición se realizó desde el vertex craneal hasta el tercio proximal de los miembros inferiores. Se realizó una TC con protocolo de respiración libre con 110 kV y 85 mAs con modulación de dosis (CareDose®). Posteriormente se adquirió el estudio PET con una duración de 3 min por posición de camilla.

Resultados

Durante el periodo especificado se realizaron un total de 129 estudios PET/TC con indicación oncológica. De ellos, en 11 (8,5%) se encontraron hallazgos sospechosos de proceso infeccioso pulmonar. Se trataba de 8 varones y 3 mujeres con edades comprendidas entre los 30 y los 79 años (media: 62,2).

En 4 de los casos se trataba de un único infiltrado con densidad en vidrio deslustrado, de nueva aparición o no conocido previamente (fig. 1). Los otros 7 casos presentaban múltiples infiltrados

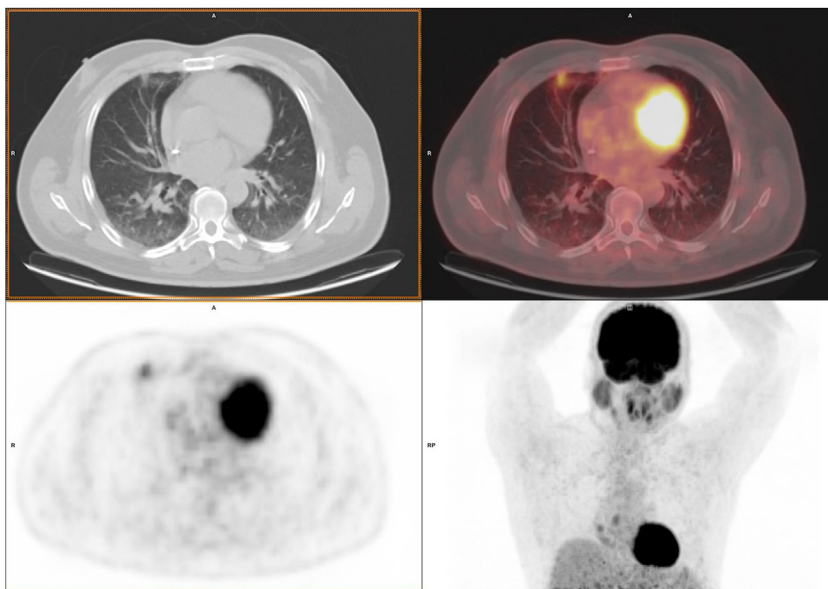


Figura 1. Corte axial de TC, PET/TC, PET e imagen MIP del paciente varón de 52 años, que se realiza el estudio para estadificar un cáncer gástrico de diagnóstico reciente. Presenta un infiltrado en vidrio deslustrado en el lóbulo medio. En los días posteriores desarrolló un cuadro de febrícula y tos. Realizó aislamiento domiciliario. No se realizó PCR.

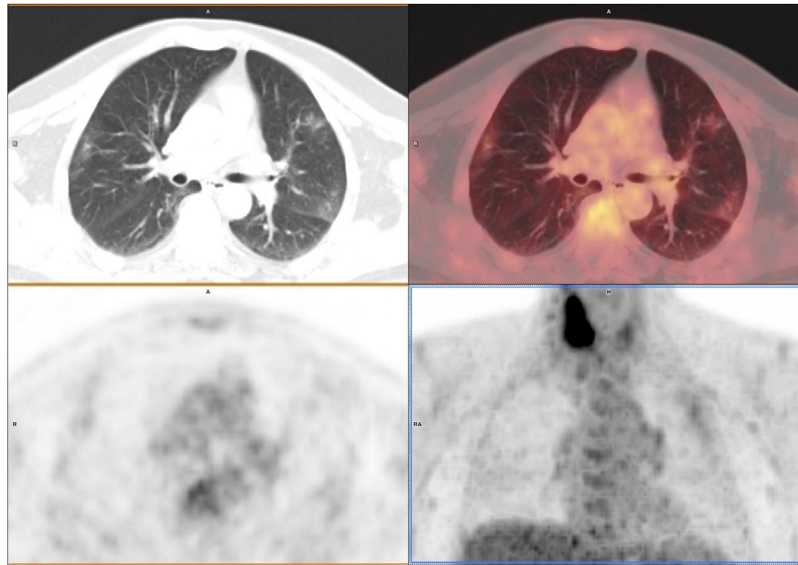


Figura 2. Corte axial de TC, PET/TC, PET e imagen MIP del paciente varón de 63 años, que se realiza el estudio por sospecha de recidiva de cáncer de laringe. Se observan varias áreas con densidad en vidrio deslustrado con captación de FDG. En la imagen MIP se observa también una lesión en tiroides. Se ingresó para estudio. Se realizó PCR que resultó positiva, reinterrogado el paciente solo refería leve hipoxemia y ageusia. El día posterior del estudio se realizó analítica que mostró linfopenia, aumento de proteína C reactiva y de dímero-D. No presentó tos, fiebre ni síntomas gastrointestinales y fue dado de alta tras 3 días de ingreso recomendándose aislamiento domiciliario.

bilaterales en vidrio deslustrado (fig. 2). En todos los casos se observaba leve captación de FDG en los infiltrados. Uno de los casos presentaba también fibrosis pulmonar conocida. Ninguno presentaba adenopatías mediastínicas significativas. En todos los casos se informó al médico peticionario de la sospecha de COVID-19.

De los 4 pacientes con un único infiltrado, uno no ha realizado seguimiento, otro se ha realizado PCR con resultado negativo y no ha presentado en ningún momento clínica respiratoria. Los otros 2 presentaron síntomas, en un caso consistente en tos seca y febrícula, sin alteración del estado general y otro caso únicamente presentó ageusia. Ambos realizaron aislamiento domiciliario, se pospuso el inicio de la terapia (quimioterapia en un caso y cirugía en otro) y hasta la fecha no se ha realizado PCR (19 y 22 días después del estudio PET).

De los 7 pacientes con infiltrados múltiples bilaterales, 5 (71%) se confirmaron con PCR. Dos de ellos, los que presentaban afectación más extensa, desarrollaron clínica infecciosa los días posteriores al estudio, consistente en fiebre, tos, mal estado general, disnea y fallecieron a causa del proceso neumónico a los 7 y 12 días de la realización del estudio. Dos habían presentado fiebre entre 2 y 3 semanas antes de la exploración, y uno presentó clínica leve la semana posterior de la realización del estudio. Dos de los casos con infiltrados múltiples bilaterales presentaron PCR negativa, uno desarrolló clínica leve y alteraciones analíticas (linfopenia, aumento del dímero D) y otro ingresó con clínica de disnea y sospecha de COVID-19 a pesar de la negatividad de la PCR. En ambos casos persiste la sospecha clínica de neumonía COVID-19.

Discusión

Existen indicaciones clínicas para la realización de estudios PET/TC que deben realizarse a pesar de las medidas de confinamiento y aislamiento social decretadas por los gobiernos⁸. Desde el inicio de la pandemia se comunicó la capacidad del PET/TC para detectar las alteraciones pulmonares causadas por el COVID-19⁹. Durante estas semanas se han publicado varios casos clínicos de pacientes en los que el diagnóstico se ha realizado de forma incidental durante la realización de un estudio PET/TC¹⁰. Recientemente se ha publicado una serie de casos de pacientes diagnosticados de COVID-19 durante la realización de PET oncológico en un área

de alta incidencia de contagio con unos resultados similares a los nuestros¹¹.

Casi uno de cada 10 pacientes asintomáticos que han acudido a realizarse un estudio PET oncológico presentan hallazgos sugerentes de neumonía COVID-19. Por un lado esto confirma la justificación del uso de fuertes medidas higiénicas con todos los pacientes (lavado de manos, uso de guantes, mascarillas, limpieza de los equipos y zonas de pacientes), por otro lado, los médicos nucleares tenemos que permanecer atentos a los hallazgos pulmonares especialmente durante estas semanas ya que estos pacientes frecuentemente se encuentran próximos al inicio de tratamientos quirúrgicos o tratamientos sistémicos que se pueden ver complicados con un proceso infeccioso grave.

A pesar del diagnóstico en momentos presintomáticos, 2 de nuestros pacientes fallecieron por neumonía, uno presentaba una severa enfermedad pulmonar previa y otro presentó una clínica de evolución rápida. Es llamativo que 2 de los pacientes habían presentado un episodio de fiebre autolimitada 2 semanas antes de la exploración, ambos fueron confirmados con PCR y no desarrollaron clínica posterior, por lo que el proceso evolucionó prácticamente asintomático. En nuestra experiencia, incluso en pacientes con PCR negativa, parece indicado posponer el inicio de la terapia siempre que no se ponga en riesgo la evolución de la enfermedad.

Conclusión

Los pacientes con COVID-19 pueden presentar escasos síntomas de la enfermedad, y en los estudios PET/TC se pueden detectar tanto pacientes presintomáticos como pacientes casi asintomáticos, por lo que se debe prestar especial atención en la valoración pulmonar de los estudios PET-TC.

Conflicto de intereses

Los autores declaran no tener ningún conflicto de intereses.

Bibliografía

- Zhu N, Zhang D, Wang W, Li X, Yang B, Song J, et al. A Novel Coronavirus from Patients with Pneumonia in China, 2019. *N Engl J Med.* 2020;382:727–33.

2. Huang C, Wang Y, Li X, Ren L, Zhao J, Hu Y, et al. Clinical features of patients infected with 2019 novel coronavirus in Wuhan China. *Lancet*. 2020;395:497–506.
3. World Health Organization. Report of the WHO-China Joint Mission on Coronavirus Disease 2019 (COVID-19). 2020 [consultado 10 Abr 2020]. Disponible en: <https://www.who.int/docs/defaultsource/coronaviruse/who-china-joint-mission-on-covid-19-final-report.pdf>.
4. Bai Y, Yao L, Wei T, Tian F, Jin DY, Chen L, et al. Presumed Asymptomatic Carrier Transmission of COVID-19. *JAMA*. 2020;323:1406–7, <http://dx.doi.org/10.1001/jama.2020.2565>.
5. Chan JFW, Yuan S, Kok KH, To KKW, Chu H, Yang J, et al. A familial cluster of pneumonia associated with the 2019 novel coronavirus indicating person-to-person transmission: A study of a family cluster. *Lancet Lond Engl*. 2020;395:514–23.
6. Ganyani T, Kremer C, Chen D, Torneri A, Faes C, Wallinga J, et al. Estimating the generation interval for COVID-19 based on symptom onset data. *medRxiv*. 2020 [consultado 14 Abr 2020] Disponible en: <https://www.medrxiv.org/content/10.1101/2020.03.05.20031815v1>.
7. Guan WJ, Ni ZY, Hu Y, Liang WH, Ou CQ, He JX, et al. Clinical Characteristics of Coronavirus Disease 2019 in China. *N Engl J Med*. 2020, <http://dx.doi.org/10.1056/NEJMoa2002032>.
8. BNMS Conference Committee. COVID-19: Guidance for infection prevention and control in nuclear medicine. Disponible en: www.bnms.org.uk/resource/resmgr/news.&.press.office/news/26-03-2020_nuclear_medicine_.pdf.
9. Qin C, Liu F, Yen TC, Lan X. 18F-FDG PET/CT findings of COVID-19: a series of four highly suspected cases. *Eur J Nucl Med Mol Imaging*. 2020, <http://dx.doi.org/10.1007/s00259-020-04734-w>.
10. Polverari G, Arena V, Ceci F, Pelosi E, Ianniello A, Poli E, et al. (18)F-FDG uptake in Asymptomatic SARS-CoV-2 (COVID-19) patient, referred to PET/CT for Non-Small Cells Lung Cancer restaging. *J Thorac Oncol*. 2020;piiS1556–0864, <http://dx.doi.org/10.1016/j.jtho.2020.03.022>, 30286–0.
11. Ibane D, Bertagna F, Bertolia M, Bosio G, Lucchini S, Motta F, et al. Incidental findings suggestive of covid-19 in asymptomatic patients undergoing nuclear medicine procedures in a high prevalence region. *J Nucl Med*. 2020, pii: jnumed.120.246256 DOI 10.2967/jnumed.120.246256.