



Since January 2020 Elsevier has created a COVID-19 resource centre with free information in English and Mandarin on the novel coronavirus COVID-19. The COVID-19 resource centre is hosted on Elsevier Connect, the company's public news and information website.

Elsevier hereby grants permission to make all its COVID-19-related research that is available on the COVID-19 resource centre - including this research content - immediately available in PubMed Central and other publicly funded repositories, such as the WHO COVID database with rights for unrestricted research re-use and analyses in any form or by any means with acknowledgement of the original source. These permissions are granted for free by Elsevier for as long as the COVID-19 resource centre remains active.

Tocilizumab en niño con leucemia linfoblástica aguda y síndrome de liberación de citoquinas asociado a COVID-19



Tocilizumab in a child with acute lymphoblastic leukaemia and COVID-19-related cytokine release syndrome

Sr. Editor:

A día 1 de mayo de 2020, la enfermedad por coronavirus SARS-CoV-2 (COVID-19) ha afectado a más de 3.181.000 de personas en todo el mundo y causado más de 220.000 muertes. Aproximadamente un 1% de los casos ocurren en niños menores de 10 años, mayoritariamente con un curso clínico leve¹. Los pacientes oncológicos sometidos a quimioterapia podrían ser más vulnerables a las complicaciones asociadas a la COVID-19, como han sugerido Liang et al.², pero los datos en pacientes oncológicos pediátricos son escasos³.

Presentamos el caso de un niño de 20 meses de edad, diagnosticado 2 meses antes de leucemia linfoblástica aguda B de alto riesgo con reordenamiento de KMT2A-MLLT3.

Al final del segundo bloque en la fase de inducción, el paciente desarrolló neutropenia febril en ausencia de síntomas respiratorios o cualquier otro signo de infección focal. Dada la alta prevalencia de COVID-19 en España, además de los cultivos de sangre y orina se realizó una prueba para la detección de SARS-CoV-2 mediante reacción en cadena de la polimerasa con transcripción inversa en tiempo real (RT-PCR) en muestra de aspirado nasofaríngeo, cuyo resultado fue negativo. Se inició antibioterapia empírica con piperacilina-tazobactam y amikacina, de acuerdo con las guías locales para el manejo de la neutropenia febril. A las 12h del ingreso el paciente desarrolló taquipnea y se

escucharon crepitantes en base izquierda a la auscultación. En este momento se repitió la RT-PCR para detección del SARS-CoV-2 test, con resultado positivo, mientras que la radiografía de tórax fue normal. Horas después, el paciente desarrolló hipoxemia que requirió oxigenoterapia, y se inició tratamiento con hidroxicloroquina y azitromicina orales, como han propuesto Gautret et al.⁴. En los hemocultivos obtenidos al ingreso se detectó la presencia de *Streptococcus mitis*, por lo que se interrumpió la amikacina y se inició tratamiento con vancomicina. Debido a la aplasia posquimioterapia, se realizó transfusión de glóbulos rojos y plaquetas. No hubo signos de inestabilidad hemodinámica, coagulopatía, sobrecarga hídrica, fallo renal o hepático. En los 6 días siguientes el niño se mantuvo hipoxémico con distrés respiratorio y fiebre a diario, requiriendo oxigenoterapia de alto flujo (flujo máximo de 2 l/kg/min con FiO₂ del 30-40%). Una radiografía de tórax adicional reveló la presencia de una condensación hilar y basal izquierda.

Dada la persistencia de la neutropenia febril, se inició tratamiento empírico con anfotericina B liposomal y se realizó el despistaje de infección fúngica, que fue negativo.

Ante la sospecha de un síndrome de liberación de citoquinas (SLC), descrito previamente como un predictor de COVID grave⁵, se monitorizaron los niveles de proteína C reactiva (PCR), interleucina-6 (IL-6) y ferritina (fig. 1) y se administró una única dosis de tocilizumab, un anticuerpo monoclonal humanizado dirigido contra el receptor de la IL-6 humana.

Tras administrarse la dosis de tocilizumab, la fiebre desapareció de inmediato con resolución de todos los síntomas respiratorios, pudiéndose retirar la oxigenoterapia 24h después. Los niveles de PCR disminuyeron y comenzó la recuperación hematológica. Los niveles de IL-6 aumentaron en los primeros días, alcanzando un máximo de 478 pg/ml al noveno día del ingreso (segundo día tras la dosis de tocilizumab), para luego disminuir al tercer día de la administración de tocilizumab, como se había descrito en modelos de

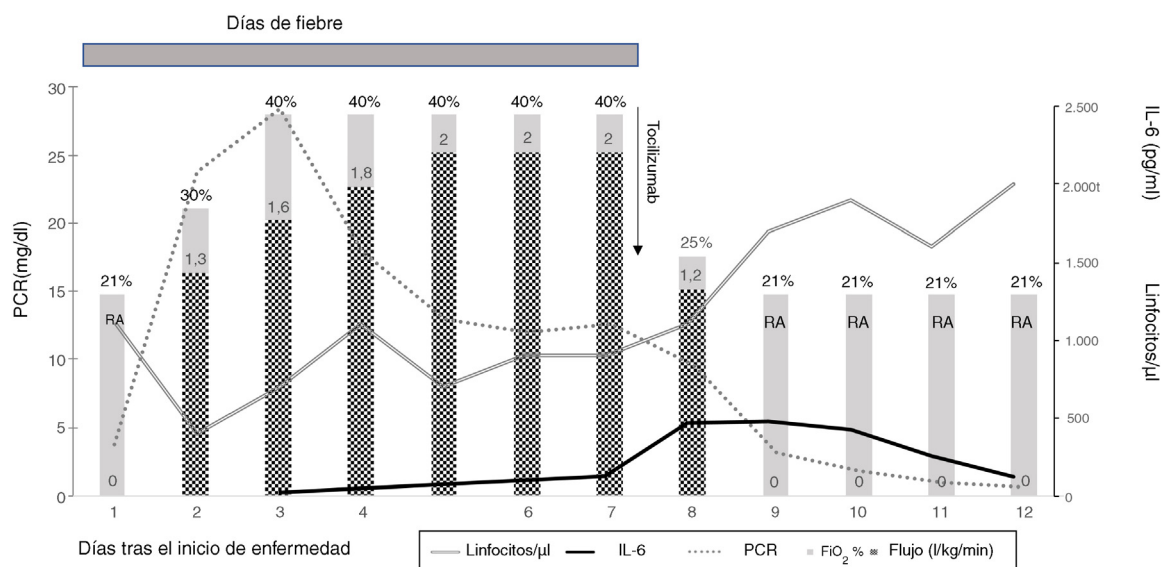


Figura 1 Evolución desde el inicio de la enfermedad. Las líneas representan el recuento linfocitario (linfocitos/ μ l) y los parámetros analíticos relacionados con el síndrome de liberación de citoquinas: proteína C reactiva (PCR) (mg/dl) e interleucina-6 (IL-6) (pg/ml); las barras representan la oxigenoterapia (l/kg/min) y la FiO₂ (%). Tras el tratamiento con tocilizumab, la fiebre desapareció, y a las 24h se retiró la oxigenoterapia. AA: aire ambiente (FiO₂ al 21%).

artritis reumatoide. Los niveles de ferritina continuaron aumentando tras la dosis de tocilizumab, con un pico de 1,600 ng/ml a los 11 días del ingreso (5 días tras la dosis de tocilizumab). Otros biomarcadores relacionados con el SLC, como los triglicéridos, la lactato deshidrogenasa o el fibrinógeno fueron normales, como lo fue la procalcitonina. No se observaron efectos secundarios relacionados con el tocilizumab.

La antibioterapia se completó en una semana. El niño recibió el alta a los 14 días del ingreso tras la recuperación hematológica, momento en el que estaba libre de síntomas de COVID-19 y el examen físico fue normal.

A los 14 días de la resolución de los síntomas, una nueva prueba para la detección de SARS-CoV-2 mediante RT-PCR en muestra de aspirado nasofaríngeo resultó negativa, y se reanudó la quimioterapia.

El caso presentado ilustra el curso clínico de la COVID-19 grave en un paciente oncológico pediátrico, incluyendo el desarrollo de SLC tras el inicio de síntomas causados directamente por la infección por SARS-CoV-2. Aunque la bacteriemia por *Streptococcus mitis* asociada y las transfusiones de plaquetas podrían haber influenciado el desarrollo de síndrome de distrés respiratorio agudo, se sospechó del SLC porque la fiebre y los síntomas respiratorios del paciente no mejoraron a pesar de recibir medidas de soporte y antibioterapia adecuadas. A ello hay que sumar que la resolución total de la fiebre y los síntomas respiratorios tras la administración de una única dosis de tocilizumab se ajustaron al patrón descrito en casos graves de COVID-19 en adultos⁶.

Para concluir, aunque la mayoría de los pacientes pediátricos con COVID-19 muestran síntomas leves, los niños con cáncer pueden desarrollar COVID-19 grave, en cuyo caso se debería evaluar la posibilidad del SLC y contemplar el uso de tocilizumab tras excluir infección bacteriana o fúngica. Es aconsejable repetir las pruebas de SARS-CoV-2 en casos con fuerte sospecha y resultados iniciales negativos, sobre todo en pacientes inmunocomprometidos con infección grave.

Agradecimientos

Nuestro agradecimiento a Magda Campins y al equipo del servicio de medicina preventiva y epidemiología por su consejo en el manejo de la enfermedad y su participación en un valioso intercambio de opiniones.

Bibliografía

1. Dong Y, Mo X, Hu Y, Qi X, Jiang F, Jiang Z, et al. Epidemiological Characteristics of 2143 Pediatric Patients With 2019 Coronavirus Disease in China. *Pediatrics*. 2020. <http://dx.doi.org/10.1542/peds.2020-0702>.
2. Liang W, Guan W, Chen R, Wang W, Li J, Xu K, et al. Cancer patients in SARS-CoV-2 infection: A nationwide analysis in China. *Lancet Oncol*. 2020;21:335-7.
3. Hrusak O, Kalina T, Wolf J, Balduzzi A, Provenzi M, Rizzari C, et al. Flash survey on severe acute respiratory syndrome coronavirus-2 infections in paediatric patients on anticancer treatment. *Eur J Cancer Oxf Engl*. 2020;132:11-6.
4. Gautret P, Lagier J-C, Parola P, Hoang VT, Meddeb L, Mailhe M, et al. Hydroxychloroquine and azithromycin as a treatment of COVID-19: Results of an open-label non-randomized clinical trial. *Int J Antimicrob Agents*. 2020:105949. <http://dx.doi.org/10.1016/j.ijantimicag.2020.105949>.
5. Ruan Q, Yang K, Wang W, Jiang L, Song J. Clinical predictors of mortality due to COVID-19 based on an analysis of data of 150 patients from Wuhan, China. *Intensive Care Med*. 2020. <http://dx.doi.org/10.1007/s00134-020-06028-z>.
6. Zhang C, Wu Z, Li JW, Zhao H, Wang G-Q. The cytokine release syndrome (CRS) of severe COVID-19 and Interleukin-6 receptor (IL-6R) antagonist tocilizumab may be the key to reduce the mortality. *Int J Antimicrob Agents*. 2020:105954. <http://dx.doi.org/10.1016/j.ijantimicag.2020.105954>.

Pablo Velasco Puyó^{a,*}, Lucas Moreno^a,
Cristina Díaz de Heredia^a, Jacques G. Rivière^b
y Pere Soler Palacín^b

^a Servicio de Oncología y Hematología Pediátricas, Hospital Vall d'Hebron, Barcelona, España

^b Unidad de Patología Infecciosa e Inmunodeficiencias de Pediatría, Hospital Vall d'Hebron, Barcelona, España

* Autor para correspondencia.

Correo electrónico: pvelasco@vhebron.net
(P. Velasco Puyó).

<https://doi.org/10.1016/j.anpedi.2020.05.002>
1695-4033/

© 2020 Asociación Española de Pediatría. Publicado por Elsevier España, S.L.U. Este es un artículo Open Access bajo la licencia CC BY-NC-ND (<http://creativecommons.org/licenses/by-nc-nd/4.0/>).