



Since January 2020 Elsevier has created a COVID-19 resource centre with free information in English and Mandarin on the novel coronavirus COVID-19. The COVID-19 resource centre is hosted on Elsevier Connect, the company's public news and information website.

Elsevier hereby grants permission to make all its COVID-19-related research that is available on the COVID-19 resource centre - including this research content - immediately available in PubMed Central and other publicly funded repositories, such as the WHO COVID database with rights for unrestricted research re-use and analyses in any form or by any means with acknowledgement of the original source. These permissions are granted for free by Elsevier for as long as the COVID-19 resource centre remains active.

## Imagen en cardiología

## Trombo en la aurícula derecha tras neumonía por COVID-19

## Thrombus in the right atrium after COVID-19 pneumonia

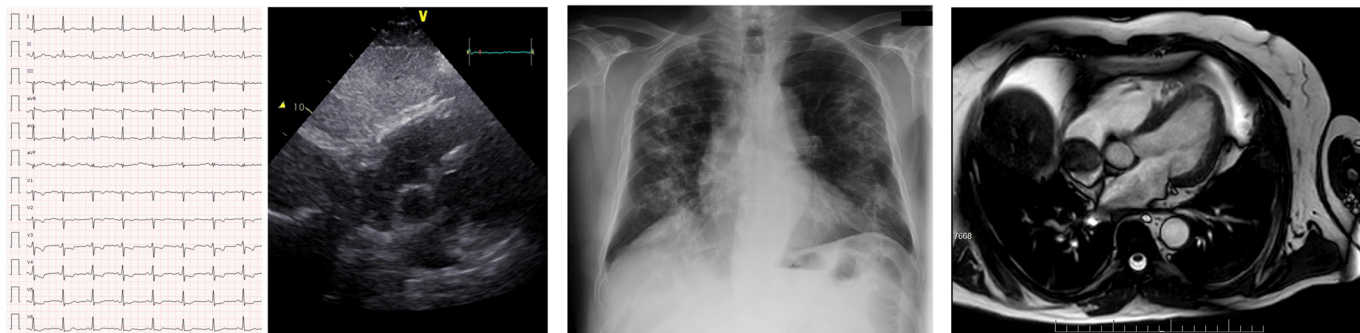
Lidia Alcoberro Torres<sup>a,b,\*</sup>, Eduard Claver Garrido<sup>a,b</sup> y Pedro Moliner Borja<sup>a,b</sup><sup>a</sup>Servicio de Cardiología, Hospital Universitari de Bellvitge, L'Hospitalet de Llobregat, Barcelona, España<sup>b</sup>Institut d'Investigació Biomèdica de Bellvitge (IDIBELL), L'Hospitalet de Llobregat, Barcelona, España

Figura 1.

Figura 2.

Figura 3.

Un varón de 70 años, exfumador, obeso, hipertenso y dislipémico, ingresó en noviembre de 2019 para estudio de dolor torácico y electrocardiograma con alteración de la repolarización. La coronariografía descartó lesiones significativas y el ecocardiograma no mostró alteraciones relevantes (figura 1). Se orientó como angina microvascular y el paciente fue dado de alta pendiente de una resonancia magnética cardiaca de estrés ambulatoria.

En marzo de 2020 ingresó por neumonía bilateral causada por la COVID-19 (figura 2), que evolucionó favorablemente. Se le trató con hidroxiclороquina, lopinavir/ritonavir, amoxicilina-clavulánico, metilprednisolona y tocilizumab. El dímero D pico fue de 895  $\mu\text{g/l}$  (VN < 250  $\mu\text{g/l}$ ). Durante el ingreso y las 2 semanas posteriores al alta, recibió profilaxis tromboembólica con bemiparina.

En mayo de 2020 se le hizo una resonancia magnética cardiaca, que muestra función biventricular normal e isquemia lateral. Como hallazgo incidental, se observa una masa en la aurícula derecha de 3  $\times$  3 cm, de márgenes lisos, adherida al techo auricular, sin extensión a venas cavas o captación de contraste, compatible con trombo intracavitario (figura 3 y vídeo 1 del material adicional).

Se inició anticoagulación oral con dicumarínicos. Actualmente, el paciente permanece asintomático y sigue control clínico y ecocardiográfico estrecho.

Se ha descrito una elevada incidencia de eventos trombóticos en infecciones por COVID-19, y la tromboembolia pulmonar es una de las causas más relevantes de empeoramiento clínico. Este caso muestra un trombo de gran tamaño en la aurícula derecha tras una neumonía causada por la COVID-19, no presente meses antes, en un paciente asintomático, en ritmo sinusal y con función biventricular normal. El origen cardioembólico podría ser uno de los mecanismos causales de la tromboembolia pulmonar en contextos de infección por COVID-19.

## ANEXO. MATERIAL ADICIONAL

Se puede consultar material adicional a este artículo en su versión electrónica disponible en <https://doi.org/10.1016/j.recesp.2020.06.007>

\* Autor para correspondencia:

Correo electrónico: [lidia.alcoberro@gmail.com](mailto:lidia.alcoberro@gmail.com) (L. Alcoberro Torres).

On-line el 10 de junio de 2020