

Craniotabès chez un nouveau-né

Yuko Wada MD, Katsuyuki Kubo MD, Shinichi Tsubata MD

■ Citation : *CMAJ* 2020 October 5;192:E1163. doi : 10.1503/cmaj.200192-f

Voir la version anglaise de l'article ici : www.cmaj.ca/lookup/doi/10.1503/cmaj.200192

Une femme de 40 ans qui était G2P2 a accouché d'un garçon à terme après une grossesse sans complications. À l'examen physique du nouveau-né, nous n'avons pas pu palper les os crâniens sur le dessus de sa tête. Ses membres et son visage ne présentaient pas d'anomalies laissant supposer une malformation syndromique. La tomodynamométrie crânienne a montré des zones importantes de retard d'ossification le long de la suture sagittale, et plusieurs petites lésions aux os temporal et occipital, que nous n'avons pas détectées à l'examen physique (figure 1A et B).

Les tests en laboratoire effectués au 5^e jour de vie de l'enfant ont donné les résultats suivants : taux sérique de 25-hydroxyvitamine D de 14,1 ng/mL (plage normale 20–100 ng/mL); et taux de parathormone accru de 91 pg/mL (plage normale 10–60 pg/mL). Nous avons diagnostiqué une carence en vitamine D et une hyperparathyroïdie secondaire. Les radiographies des membres n'ont pas montré de signes de rachitisme. La mère n'a aucun antécédent de syphilis et n'a pas restreint son alimentation ou son exposition au soleil. Cependant, son taux sérique de 25-hydroxyvitamine D était bas (9,4 ng/mL [plage normale 30–100 ng/mL]). Nous avons prescrit une alimentation normale avec une supplémentation en vitamine D, qui a permis d'améliorer les taux sériques de vitamine D. Les os crâniens du nourrisson se sont solidifiés à 2 mois, et il s'est développé normalement par la suite.

L'incidence de craniotabès, défini comme un ramollissement des os du crâne, varie entre 20 % et 30 % dans le monde (bien que les cas graves comme celui que nous décrivons soient rares) et est en corrélation directe avec le taux de vitamine D de la mère¹. Avec une nutrition adéquate, il se résout spontanément en 2–3 mois¹. Le craniotabès est aussi associé à des pathologies comme le rachitisme, la syphilis congénitale ou les dysplasies squelettiques¹. Notre cas était vraisemblablement causé par une carence maternelle en vitamine D. La prévalence de cette carence chez les femmes enceintes varie de 50 % à 70 % dans les pays développés, en fonction de la région².

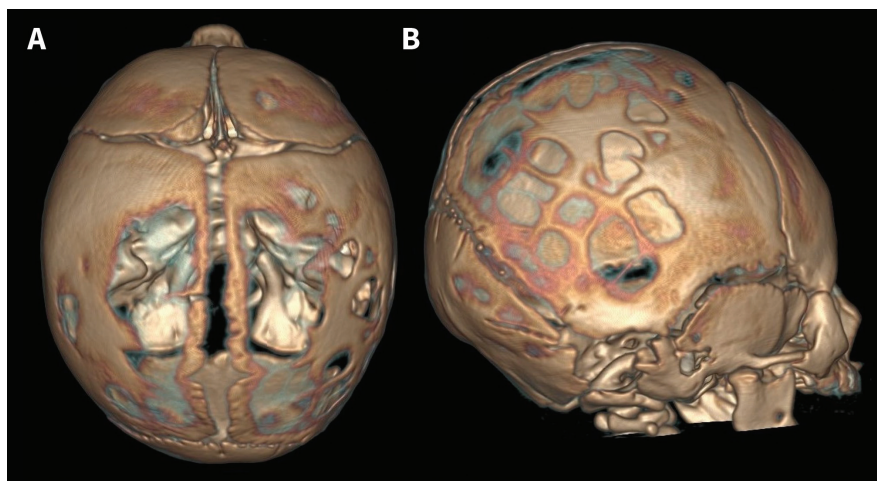


Figure 1 : Images reconstruites de tomodynamométrie crânienne en 3 dimensions d'un garçon nouveau-né montrant plusieurs zones de craniotabès étendu sur (A) le dessus et (B) le côté droit de la tête.

L'American College of Obstetricians and Gynecologists recommande que les femmes enceintes prennent 600 UI de suppléments de vitamine D par jour; toutefois, 1000–2000 UI/jour pourraient être nécessaires s'il y a une carence³.

Références

1. Yorifuji J, Yorifuji T, Tachibana K, et al. Craniotabes in normal newborns: the earliest sign of subclinical vitamin D deficiency. *J Clin Endocrinol Metab.* 2008;3:1784-8.
2. Saraf R, Morton SM, Camargo CA Jr, et al. Global summary of maternal and newborn vitamin D status — a systematic review. *Matern Child Nutr* 2016;12:647-68.
3. ACOG Committee on Obstetric Practice. ACOG Committee Opinion No. 495: Vitamin D: screening and supplementation during pregnancy. *Obstet Gynecol* 2011;118:197-8 [reconduit en 2017].

Intérêts concurrents : Aucun déclaré.

Cet article a été révisé par des pairs.

Les auteurs ont obtenu le consentement des parents.

Affiliation : Département de pédiatrie, Hôpital de la Croix-Rouge de Toyama, Toyama, Japon

Remerciements : Les auteurs remercient le D^r Neil Bowles pour son aide à la révision du manuscrit.

Correspondance : Yuko Wada, ykwada22@gmail.com