



Since January 2020 Elsevier has created a COVID-19 resource centre with free information in English and Mandarin on the novel coronavirus COVID-19. The COVID-19 resource centre is hosted on Elsevier Connect, the company's public news and information website.


Elsevier hereby grants permission to make all its COVID-19-related research that is available on the COVID-19 resource centre - including this research content - immediately available in PubMed Central and other publicly funded repositories, such as the WHO COVID database with rights for unrestricted research re-use and analyses in any form or by any means with acknowledgement of the original source. These permissions are granted for free by Elsevier for as long as the COVID-19 resource centre remains active.



ACADEMIA ESPAÑOLA
DE DERMATOLOGÍA
Y VENEREOLÓGIA

ACTAS Dermo-Sifiliográficas

Full English text available at
www.actasdermo.org



ORIGINAL

¿Son las alteraciones en la mucosa oral un signo de COVID-19? Estudio transversal en un Hospital de Campaña



A. Nuño González^{a,*}, K. Magaletsky^a, P. Martín Carrillo^b, B. Lozano Masdemont^c,
A. Mayor Iburguren^a, M. Feito Rodríguez^a y P. Herranz Pinto^a

^a Servicio de Dermatología, Hospital Universitario La Paz, Madrid, España

^b SERMAS, Centro de Salud de Colmenarejo, Colmenarejo, Madrid, España

^c Servicio de Dermatología, Hospital Universitario de Móstoles, Móstoles, Madrid, España

Recibido el 13 de enero de 2021; aceptado el 15 de febrero de 2021

Disponible en Internet el 27 de febrero de 2021

PALABRAS CLAVE

Coronavirus;
COVID-19;
Manifestaciones
orales;
Alteraciones orales;
Edema lingual;
Macroglosia;
Papilitis;
Papilitis lingual
anterior;
Aftas;
Enantema;
Mucositis;
Disgeusia

Resumen

Introducción: La enfermedad por coronavirus-19 (COVID-19) se ha relacionado con múltiples síntomas: respiratorios, tromboticos, neurológicos, digestivos o cutáneos. Estos últimos se han clasificado en 5 tipos: lesiones acroisquémicas, lesiones vesiculares, erupción urticarial, exantema maculopapular o lesiones livedoides. Sin embargo, se han descrito mucho menos las alteraciones orales asociadas a la COVID-19.

Pacientes y métodos: Presentamos un estudio transversal realizado durante abril del 2020 en el Hospital de Campaña de IFEMA examinando la mucosa oral de 666 pacientes con COVID-19.

Resultados: En total, 78 pacientes (11,7%) presentaron alteraciones en la mucosa oral. La más frecuente fue papilitis lingual transitoria anterior en forma de U (11,5%) asociada o no a edema lingual (6,6%); estomatitis aftosa (6,9%), mucositis (3,9%) glositis con depapilación en parches (3,9%), boca urente (5,3%), lengua saburral (1,6%) y enantema (0,5%). La mayoría refería disgeusia asociada.

Conclusión: La cavidad oral se puede alterar por la enfermedad COVID-19, el edema lingual con papilitis lingual transitoria en forma de U o la glositis con depapilación en parches son los signos encontrados con mayor frecuencia, al igual que la sensación de ardor en la cavidad oral o boca urente. Otras manifestaciones orales que se pueden asociar a la COVID-19 son mucositis con o sin aftas o el enantema. Todos pueden ser signos clave para un diagnóstico de esta enfermedad.

© 2021 AEDV. Publicado por Elsevier España, S.L.U. Este es un artículo Open Access bajo la licencia CC BY-NC-ND (<http://creativecommons.org/licenses/by-nc-nd/4.0/>).

* Autor para correspondencia.

Correo electrónico: dra.almudenanunogonzalez@gmail.com (A. Nuño González).

KEYWORDS

Coronavirus;
 COVID-19;
 Oral manifestations;
 Oral changes;
 Swollen tongue;
 Macroglossia;
 Papillitis;
 Anterior lingual
 papillitis;
 Aphthae;
 Enanthema;
 Mucositis;
 Dysgeusia

Are Oral Mucosal Changes a Sign of COVID-19? A Cross-Sectional Study at a Field Hospital

Abstract

Background: Coronavirus disease 19 (COVID-19) has many manifestations, including respiratory, thrombotic, neurologic, digestive, and cutaneous ones. Cutaneous manifestations have been classified into 5 clinical patterns: acro-ischemic (pseudo-chilblain), vesicular, urticarial, maculopapular, and livedoid. Oral manifestations have also been reported, but much less frequently.

Patients and methods: We performed a cross-sectional study in which we examined the oral mucosa of 666 patients with COVID-19 at the IFEMA field hospital in Madrid in April 2020.

Results: Seventy-eight patients (11.7%) had changes involving the oral mucosa. The most common were transient anterior U-shaped lingual papillitis (11.5%) accompanied or not by tongue swelling (6.6%), aphthous stomatitis (6.9%), a burning sensation in the mouth (5.3%), mucositis (3.9%), glossitis with patchy depapillation (3.9%), white tongue (1.6%), and enanthema (0.5%). Most of the patients also reported taste disturbances.

Conclusion: COVID-19 also manifests in the oral cavity. The most common manifestations are transient U-shaped lingual papillitis, glossitis with patchy depapillation, and burning mouth syndrome. Mucositis with or without aphthous ulcers or enanthema may also be observed. Any these findings may be key clues to a diagnosis of COVID-19.

© 2021 AEDV. Published by Elsevier España, S.L.U. This is an open access article under the CC BY-NC-ND license (<http://creativecommons.org/licenses/by-nc-nd/4.0/>).

Introducción

La enfermedad por coronavirus-19 (COVID-19) se ha relacionado con múltiple sintomatología; no solo la respiratoria o trombótica descrita desde el inicio, poco a poco se han ido reportando nuevos hallazgos como la anosmia, la disgeusia o la ageusia, síntomas neurológicos o digestivos. Respecto a las manifestaciones cutáneas relacionadas con la COVID-19, se han clasificado en 5 tipos: lesiones acrales o acroisquémicas, lesiones vesiculares o variceliformes, erupción urticarial, exantema maculopapular o lesiones livedoides o necróticas^{1,2}.

Sin embargo, se han descrito mucho menos los hallazgos en mucosa oral asociados a la COVID-19^{1,3}.

Sabemos que el virus SARS-CoV-2, causante de la COVID-19, se une al receptor de la angiotensina 2 (ACE-2). Recientemente, se ha demostrado la existencia de este receptor en el dorso de la lengua y en las glándulas salivales. Esto confirma la infectividad del virus en la mucosa oral⁴⁻⁶.

El objetivo de nuestro trabajo es describir los hallazgos en la mucosa oral encontrados en los pacientes ingresados por neumonía por COVID-19 en el Hospital de Campaña de IFEMA. Algunos de estos casos han sido publicados con anterioridad⁷; el objetivo de este trabajo es describir todos los hallazgos en la mucosa oral y discutir la posible fisiopatología del SARS-CoV-2 en la cavidad oral.

Pacientes y métodos

Durante el primer pico de la pandemia por COVID-19 los Servicios de Salud de toda España estuvieron colapsados, por ello se hizo necesario la apertura de hospitales de campaña. En concreto, en la Comunidad de Madrid se habilitó el

recinto ferial IFEMA. Se atendió a más de 4.500 pacientes con COVID-19 desde el 21 de marzo del 2020 hasta el 30 de abril del 2020. Un grupo de dermatólogos voluntarios decidió realizar un estudio transversal para explorar las mucosas de los pacientes que ingresaban en IFEMA, procedentes de otros hospitales de la Comunidad de Madrid. Se incluyeron los casos con neumonía y PCR positiva o criterios diagnósticos radiológicos de COVID-19 y sin datos de neumonía de otro origen. El personal sanitario no necesitaba cambiar el equipo de protección individual entre pacientes, todos ellos ingresados en una sala de atención exclusiva a casos COVID-19; esto facilitó la exploración. El estudio fue aprobado por el Comité de Ética del Hospital La Paz.

Resultados

En total se examinaron las mucosas de 715 pacientes. De estos, 666 de ellos cumplieron criterios de inclusión. Los resultados se presentan en la [tabla 1](#).

En total, 78 pacientes (11,7%) presentaron alteraciones en la mucosa oral. La más frecuente fue una papilitis lingual transitoria anterior en forma de U, en 35 pacientes (11,5%); 20 de estos presentaban también edema lingual (6,6%) ([fig. 1](#)).

Encontramos una característica inflamación de la lengua denominada glositis con depapilación en parches en 12 pacientes (3,9%) ([fig. 2](#)). En ellos realizamos cultivo para hongos, siendo todos negativos.

También fue frecuente la estomatitis aftosa en 21 pacientes (6,9%) o mucositis en 12 (3,9%).

Encontramos también boca urente o sensación de ardor lingual en 16 pacientes (5,3%), lengua saburral en 5 pacientes (1,6%) y enantema en 2 pacientes (0,5%).

Tabla 1 Alteraciones en mucosa oral en pacientes ingresados por neumonía COVID-19, expresado en número total (N) y porcentaje (%)

	N (%)
Alteraciones en la mucosa oral	78 (11,7%)
Papilitis lingual transitoria con forma de U	35 (11,5)
Edema lingual	20 (6,6)
Glositis con depapilación en parches	12 (3,9)
Mucositis	12 (3,9)
Aftas orales	21 (6,9)
Boca urente	16 (5,3)
Lengua saburral	5 (1,6)
Candidiasis	3 (1)
Enantema	2 (0,5)

Discusión

Se han descrito manifestaciones cutáneas asociadas a la enfermedad por COVID-19 con una prevalencia variable dependiendo de los estudios, desde un 7,8% en el estudio de de Giorgi et al.⁸, un 20% según Recalcati⁹ y un 45,6% publicado previamente por los autores de este mismo estudio⁷. Sin embargo, las manifestaciones orales relacionadas con la COVID-19 han sido poco descritas, probablemente por el temor al contagio durante la exploración o la escasez de equipos de protección durante la primera ola. De las manifestaciones orales, el enantema fue de las primeras documentadas. En el estudio de Galván-Casas et al.¹, en el que describen 5 patrones cutáneos, ya mencionan que algunos pacientes presentaban enantema. Posteriormente, Jimenez-Cahue et al.³ recogen que un 29% de los pacientes con exantema asociado a COVID-19 presentaba enantema,

sobre todo aquellos con exantema de tipo vesiculopapular, purpúrico o tipo eritema multiforme.

El síntoma oral asociado con más frecuencia a COVID-19 hasta la fecha es la disgeusia, con un porcentaje que varía de un 5,6% en los estudios iniciales de China¹⁰ a un 88,8% de un estudio realizado por otorrinolaringólogos¹¹; este síntoma es muy específico de la infección por SARS-CoV-2 asociado o no a anosmia¹¹. Otro síntoma muy frecuente es la boca seca, cuya causa puede ser la unión el virus a los receptores ACE-2 de las glándulas salivales, que provocaría su destrucción¹².

Nosotros hemos encontrado hallazgos que consideramos característicos en la lengua, como es el edema lingual, con una característica indentación en los laterales de la lengua, por el aumento del tamaño de la misma y el roce con los dientes. Y por la misma razón se produce una inflamación de las papilas anteriores que hemos denominado papilitis lingual transitoria en forma de U. Este aumento del tamaño de la lengua se ha reportado en otro paciente con COVID-19 que requirió corticoterapia¹³. El aumento del tamaño de la lengua y la irritación secundaria de las papilas puede deberse a un origen multifactorial: inflamación directa de la mucosa oral por el SARS-CoV-2, la sequedad de la mucosa provocada por el virus o la oxigenoterapia, o incluso una peor higiene oral debida a la situación de los pacientes.

Otro hallazgo muy característico es la glositis con depapilación en parches en un 3,9% de los pacientes. Este hallazgo ha sido reportado previamente en algún caso aislado, curiosamente asociado a boca urente¹⁴. Recientemente, se ha denominado a este tipo de lengua «lengua COVID»¹⁵; se parece a la lengua geográfica pero su incidencia está aumentada en pacientes con COVID-19. Su aparición puede deberse a la infección directa del virus en la lengua por los receptores ACE-2 o por el aumento de interleucina-6 que presentan los pacientes con COVID-19 pero también los pacientes lengua geográfica; hacen falta futuros estudios para conocer mejor esta relación y su posible etiopatogenia.

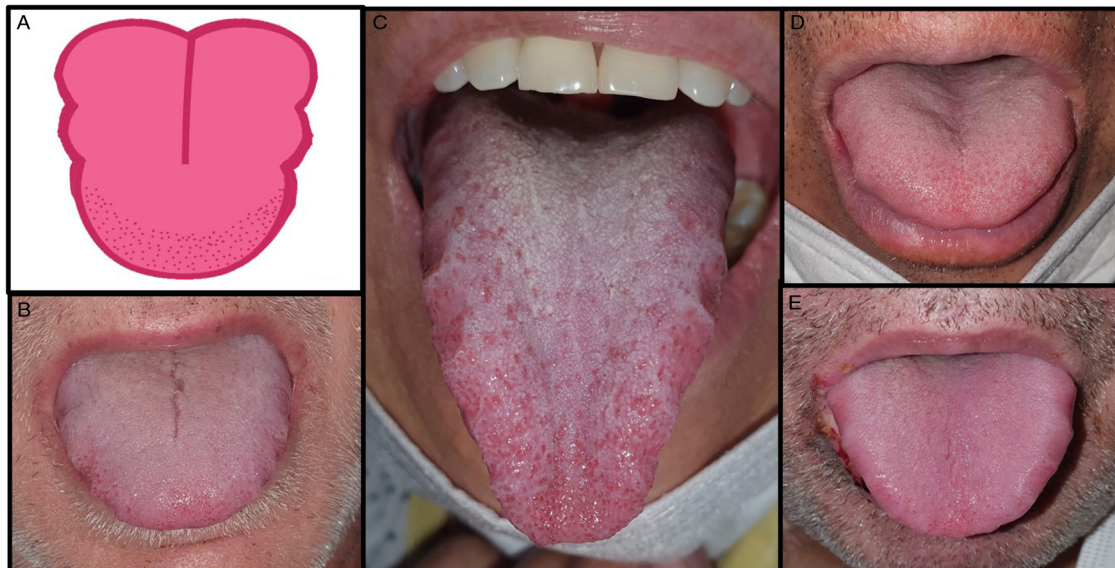

Figura 1 Pacientes con enfermedad por COVID-19 con un característico edema lingual o macroglosia (6,6%) asociado a papilitis lingual transitoria en U (11,5%). A) Ilustración de los cambios en la lengua con la marcación de las indentaciones en los laterales de la lengua e inflamación de las papilas anteriores probablemente por el roce. B-E) Pacientes con edema lingual y papilitis lingual transitoria en U durante la enfermedad COVID-19.

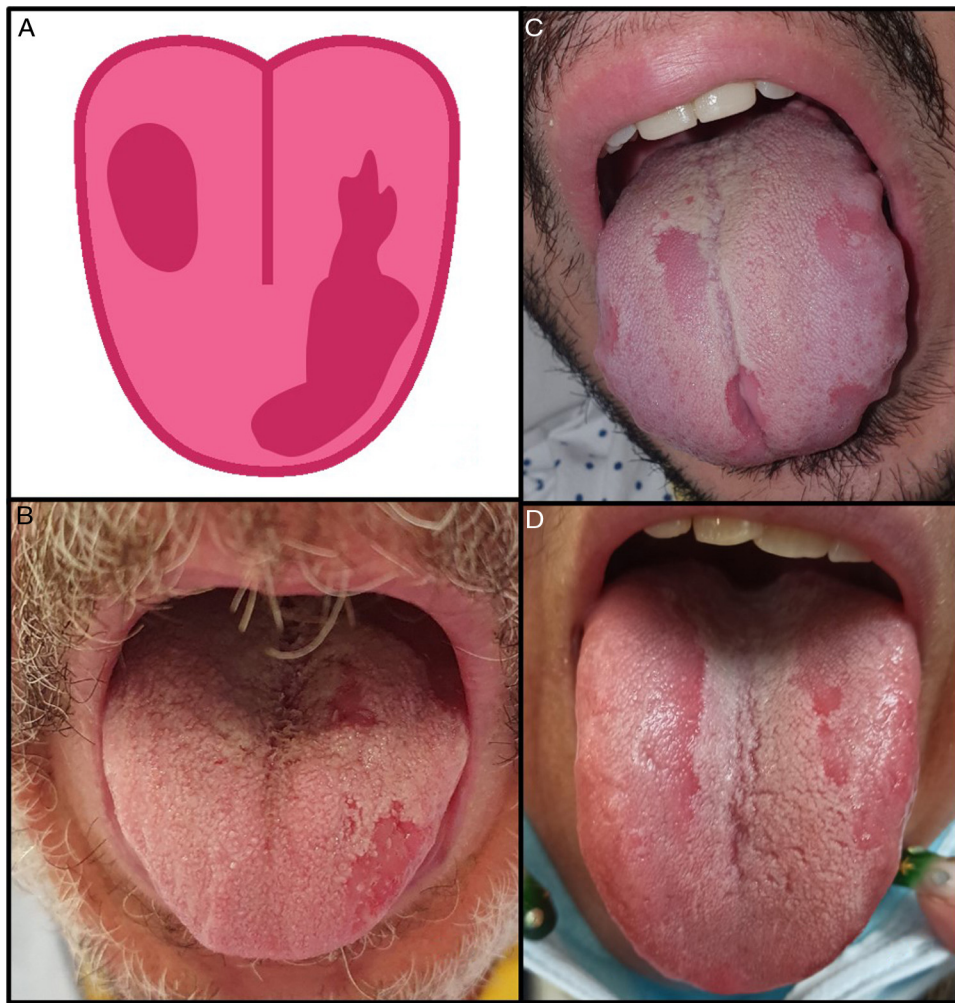

Figura 2 Pacientes con enfermedad por COVID-19 con glossitis con depapilación en parches (3,9%). A) Ilustración de la glossitis con depapilación en parches observada en pacientes COVID-19. B-D) Pacientes que presentaban glossitis con depapilación en parches. Los cultivos para hongos y las serologías fueron negativos.

Previamente, ya habían sido descritas la aparición de úlceras o aftas orales en relación con la COVID-19, incluso como un signo precoz de la infección^{16,17}; la mucositis y las aftas orales se han relacionado con otras infecciones víricas, como el herpes simple o el citomegalovirus.

La sensación de ardor lingual, en toda la cavidad oral o boca urente, ya ha sido previamente relacionada con la COVID-19. En un estudio italiano sobre manifestaciones orales por COVID-19 en 20 pacientes, un 15% presentaba boca urente, algo superior a nuestro estudio, 5,3%¹⁸. En otro estudio procedente de Irán, los autores agrupan los síntomas orales en dolor, ardor o prurito, y refieren que hasta el 68% de los pacientes con COVID-19 pueden presentar estos síntomas⁵. Esto puede estar en relación con la afectación neurológica que produce el COVID-19; también se ha publicado la presencia de ardor en las palmas y las plantas, o eritrodísestesia¹⁹. Este ardor tanto en boca como en palmas o plantas puede ser un signo de infección por SARS-CoV-2.

Una hipótesis para explicar estos síntomas en la cavidad oral es que el SARS-CoV-2 puede provocar hemólisis (los eritrocitos tienen receptores ACE-2) y competir con

la hepcidina, provocando aumento de ferritina sérica y, paradójicamente, anemia y ferropenia; al igual que con la ferropenia, los pacientes con COVID-19 podrían presentar aftas y boca urente²⁰.

Otro dato publicado asociado a la COVID-19 es la aparición de halitosis en pacientes que previamente no la presentaban, los autores miden con un halímetro el nivel de compuestos de sulfuro y los pacientes COVID-19 lo tienen aumentado durante la enfermedad, volviendo posteriormente a niveles normales. Esto puede deberse a la afectación directa de la mucosa oral por el SARS-CoV-2 o indirectamente a la destrucción de glándulas salivales y boca seca²¹.

Como sesgos de nuestro estudio, al ser transversal, desconocemos la evolución de las lesiones en estos pacientes; además, solo recogimos casos de pacientes con neumonía por COVID-19, por lo que no sabemos si los pacientes asintomáticos o paucisintomáticos presentan sintomatología parecida. Tampoco hemos encontrado estudios sobre pacientes ingresados, en tratamiento antibiótico, fluidoterápico y ventilación asistida, que presentan este tipo de manifestaciones.

Conclusiones

Existen lesiones en cavidad oral asociadas a COVID-19 y algunas pueden ser la sintomatología inicial de la enfermedad. Además de la disgeusia o la boca seca, la mucositis, las aftas o el enanema, debemos tener en cuenta las alteraciones linguales como la papilitis lingual transitoria en forma de U asociada o no a edema lingual y la glositis con depapilación en parches. La boca urente es otro signo que nos puede alertar de enfermedad por COVID-19.

Conflicto de intereses

Los autores declaran no tener ningún conflicto de intereses.

Bibliografía

- Galván Casas C, Català A, Carretero Hernández G, Rodríguez-Jiménez P, Fernández Nieto D, Rodríguez-Villa Lario A, et al. Classification of the cutaneous manifestations of COVID-19: A rapid prospective nationwide consensus study in Spain with 375 cases. *Br J Dermatol.* 2020;183:71–7.
- Carrascosa JM, Morillas V, Bielsa I, Munera-Campos M. Cutaneous Manifestations in the Context of SARS-CoV-2 Infection (COVID-19). *Actas Dermosifiliogr.* 2020;111:734–42.
- Jimenez-Cauhe J, Ortega-Quijano D, de Perosanz-Lobo D, Burgos-Blasco P, Vañó-Galván S, Fernandez-Guarino M, et al. Enanthem in Patients With COVID-19 and Skin Rash. *JAMA Dermatol.* 2020;156:1134–6.
- Cruz Tapia RO, Peraza Labrador AJ, Guimaraes DM, Matos Valdez LH. Oral mucosal lesions in patients with SARS-CoV-2 infection. Report of four cases. Are they a true sign of COVID-19 disease? *Spec Care Dentist.* 2020;40:555–60.
- Iranmanesh B, Khalili M, Amiri R, Zartab H, Aflatoonian M. Oral manifestations of COVID-19 disease: A review article. *Dermatol Ther.* 2021;34:e14578.
- Halboub E, Al-Maweri SA, Alanazi RH, Qaid NM, Abdulrab S. Orofacial manifestations of COVID-19: A brief review of the published literature. *Braz Oral Res.* 2020;34:e124.
- Nuno-Gonzalez A, Martín-Carrillo P, Magaletsky K, Martín Ríos MD, Herranz Mañas C, Artigas Almazan J, et al. Prevalence of mucocutaneous manifestations in 666 patients with COVID-19 in a field hospital in Spain: oral and palmoplantar findings. *Br J Dermatol.* 2021;184:184–5.
- De Giorgi V, Recalcati S, Jia Z, Chong W, Ding R, Deng Y, et al. Cutaneous manifestations related to coronavirus disease 2019 (COVID-19): A prospective study from China and Italy. *J Am Acad Dermatol.* 2020;83:674–5.
- Recalcati S. Cutaneous manifestations in COVID-19: a first perspective. *J Eur Acad Dermatol Venereol.* 2020;34:e212–3.
- Mao L, Jin H, Wang M, Hu Y, Chen S, He Q, et al. Neurologic Manifestations of Hospitalized Patients With Coronavirus Disease 2019 in Wuhan, China. *JAMA Neurol.* 2020;77:683–90.
- Lechien JR, Chiesa-Estomba CM, De Siaty DR, Horoi M, Le Bon SD, Rodriguez A, et al. Olfactory and gustatory dysfunctions as a clinical presentation of mild-to-moderate forms of the coronavirus disease (COVID-19): a multicenter European study. *Eur Arch Otorhinolaryngol.* 2020;277:2251–61.
- Eghbali Zarch R, Hosseinzadeh P. COVID-19 from the perspective of dentists: A case report and brief review of more than 170 cases. *Dermatol Ther.* 2021;34:e14717.
- Andrews E, Lezotte J, Ackerman AM. Lingual compression for acute macroglossia in a COVID-19 positive patient. *BMJ Case Rep.* 2020;13:e237108.
- Díaz Rodríguez M, Jimenez Romera A, Villarroel M. Oral manifestations associated with COVID-19. *Oral Dis.* 2020 Jul 22:10.
- Hathway RW. COVID tongue. *Br Dent J.* 2021;230, 114-114.
- Riad A, Klugar M, Krsek M. COVID-19-related oral manifestations: Early disease features? *Oral Dis.* 2020, odoi.13516.
- Brandão TB, Gueiros LA, Melo TS, Prado-Ribeiro AC, Nesrallah ACFA, Prado GVB, et al. Oral lesions in patients with SARS-CoV-2 infection: could the oral cavity be a target organ? *Oral Surg Oral Med Oral Pathol Oral Radiol.* 2021;131, e45-51.
- Sinjari B, d'Ardes D, Santilli M, Rexhepi I, d'Addazio G, di Carlo P, et al. SARS-CoV-2 and oral manifestation: An observational, human study. *J Clin Med.* 2020;9:3218.
- Nuno-Gonzalez A, Magaletsky K, Feito Rodríguez M, Mayr Ibarguren A, Beato MJ, Ruiz Bravo E, et al. Palmoplantar erythrodysesthesia: a diagnostic sign of COVID-19. *J Eur Acad Dermatol Venereol.* 2020 Dec 8.
- Sarode GS, Sarode SC, Gadbail AR, Gondivkar S, Sharma NK, Patil S. Are oral manifestations related to SARS-CoV-2 mediated hemolysis and anemia? *Med Hypotheses.* 2020, 110413.
- Riad A, Kassem I, Hockova B, Badrah M, Klugar M. Halitosis in COVID-19 patients. *Spec Care Dentist.* 2020, scd.12547.