



Since January 2020 Elsevier has created a COVID-19 resource centre with free information in English and Mandarin on the novel coronavirus COVID-19. The COVID-19 resource centre is hosted on Elsevier Connect, the company's public news and information website.

Elsevier hereby grants permission to make all its COVID-19-related research that is available on the COVID-19 resource centre - including this research content - immediately available in PubMed Central and other publicly funded repositories, such as the WHO COVID database with rights for unrestricted research re-use and analyses in any form or by any means with acknowledgement of the original source. These permissions are granted for free by Elsevier for as long as the COVID-19 resource centre remains active.

Parálisis de Bell tras vacunación COVID-19: a propósito de un caso



Bell's palsy following COVID-19 vaccination: A case report

Sr. Editor:

El 7 de enero de 2021 se inició en la Jefatura de Apoyo Sanitario de la Bahía de Cádiz, en Rota, la primera campaña de vacunación frente a la COVID-19 en unidades de la Armada. Para la vacunación se utilizó la vacuna COVID-19 Pfizer-BNT162b2 ARNm, tras ser aprobada de manera oficial por la Agencia Europea de Medicamentos el 21 de diciembre de 2020. Posteriormente, el 6 de enero del 2021, se autorizó en Europa la comercialización de la segunda vacuna, también con mecanismo de acción ARNm, muy similar a la vacuna Pfizer, perteneciente al laboratorio de Moderna¹.

Ambas vacunas se asociaron a efectos adversos relacionados con problemas orofaciales locales (un caso de cada 1.000), como la parálisis de Bell, sin embargo, este suceso no constaba en la información dirigida a los pacientes en Estados Unidos y Canadá².

La bibliografía consultada afirma que, en el ensayo fase 3 de la vacuna BNT162b2, se observaron casos raros de parálisis de Bell, concretamente 4 casos en el grupo en el que se administró la vacuna y ninguno en el grupo que recibió el placebo. Sin embargo, como la incidencia no excedió a la encontrada en la población general, no se identificó una asociación clara entre la vacunación y la parálisis de Bell³.

Desde el 7 de enero hasta el 18 de marzo del presente año, se han administrado en nuestro servicio un total de 1.757 dosis de la vacuna Pfizer-BioNTech ARNm, habiendo completado la vacunación con ambas dosis 877 personas. Se han utilizado para ello 3 lotes diferentes de la vacuna.

A continuación presentamos el caso de un paciente que desarrolló una parálisis de Bell varios días después de la vacunación contra la COVID-19. El paciente ha dado su consentimiento para que se divulgue su información personal en el presente artículo.

Se trata de un hombre caucásico, de 50 años de edad, sin antecedentes médicos de interés, que recibió la primera dosis de la vacuna ARNm de Pfizer el 9 de febrero de 2021. El segundo y tercer día tras la inyección refirió dolor local en el lugar de la punción, y el cuarto y quinto día cansancio general, efectos secundarios comunes de la vacuna⁴.

El 18 de febrero, 9 días después de la administración de la primera dosis, notó debilidad muscular en la parte izquierda de la cara que le impedía beber líquido, por lo que acudió al servicio de Urgencias del Hospital General de Puerto Real (Cádiz). Se presentó con desviación de la comisura bucal, borramiento del surco nasolabial y flacidez del lado izquierdo de la cara. En la exploración se objetivó parálisis completa de la hemicara izquierda, con incapacidad para levantar la ceja, cerrar el ojo izquierdo y levantar la comisura labial, así como borramiento de los pliegues frontales.

En Urgencias fue diagnosticado de parálisis facial y derivado a consulta externa de Neurología (fig. 1).



Figura 1 Paciente con parálisis de Bell.

El paciente no tenía antecedentes traumatológicos ni de infección sistémica, y tampoco mostraba erupciones dermatológicas compatibles con herpes zóster ni dermatopatías compatibles con cáncer de piel. Asimismo, tampoco había sufrido la picadura de una garrapata.

Se llevó a cabo una resonancia magnética nuclear de cráneo con secuencias axiales, sagital y coronal potenciadas en T1, T2 y FLAIR, que descartó la posibilidad de lesiones ocupantes de espacio intracraneales o de origen isquémico del cuadro clínico.

El paciente tampoco presentaba antecedentes de infección previa o reciente por SARS-CoV-2.

En el servicio de Neurología se confirmó el diagnóstico de parálisis de Bell unilateral y aguda.

Nuestro paciente fue tratado con prednisona a dosis de 60 mg/día durante 7 días, para continuar con una pauta descendente posterior de 30 mg/día en los 7 días siguientes y de 15 mg en los posteriores, hasta completar 21 días de tratamiento.

Se le indicó protección y lubricación ocular con lágrimas artificiales durante el día y parche ocular durante la noche. Posteriormente se añadió a su tratamiento una asociación de vitaminas hidrosolubles del complejo B para acelerar la recuperación del nervio afectado.

A los 21 días y terminado el tratamiento con corticoides, comienza a referir cierta mejoría de la paresia, teniendo aún dificultades para el cierre ocular completo y para la elevación de la comisura labial completa, evolución compatible con el curso de la enfermedad⁵.

Siguiendo las indicaciones de la ficha técnica de la vacuna COVID-19 de Pfizer, publicada por el Ministerio de Sanidad, a nuestro paciente no se le administra la segunda dosis por haber presentado una reacción adversa grave⁶.

El diagnóstico de la parálisis de Bell es fundamentalmente clínico y de exclusión, ya que no existe ninguna prueba de laboratorio específica para confirmar este trastorno. Se caracteriza por ser un cuadro de desarrollo rápido, de menos de 72 h, no bilateral y generalmente autolimitado, que suele remitir en aproximadamente el 80% de los casos en un plazo de 3 a 6 meses⁷. Su etiología es aún incierta y existen numerosas causas que pueden precipitarlo⁸.

Aunque no se puede establecer una relación causal entre la parálisis de Bell y la administración de la vacuna COVID-19 ARNm de Pfizer-BioNTech como efecto adverso, cada vez son más los indicios que nos hacen reflexionar sobre la estrecha relación entre ambos eventos.

Colella et al. describen en su artículo un caso de parálisis de Bell de características similares al que presentamos, tras la vacunación con Pfizer⁹.

Es por ello que nosotros creemos que sería recomendable que, al igual que en el artículo antes mencionado, las autoridades sanitarias extremaran la vigilancia en los casos en que se detectara parálisis de Bell tras la administración de vacunas con mecanismo de acción ARNm.

Bibliografía

1. Picazo JJ. Vacuna frente al COVID-19. Versión 4.4. Madrid: Sociedad Española de Quimioterapia: infección y vacunas; 2021. p. 2–25 [Consultado 2 Mar 2021]. Disponible en: <https://seq.es/wp-content/uploads/2021/04/vacunas-covid-4.4.pdf>.
2. Cirillo N. Reported orofacial adverse effects of COVID-19 vaccines: The knowns and the unknowns. *J Oral Pathol Med.* 2021;2021, <http://dx.doi.org/10.1111/jop.13165>.
3. Edwards KM, Orenstein WA. Coronavirus disease 2019 (COVID-19): Vaccines to prevent SARS-CoV-2 infection. Waltham (MA): UpToDate. 2020.
4. Polack FP, Thomas SJ, Kitchin N, Absalon J, Gurtman A, Lockhart S, et al. Safety and efficacy of the BNT162b2 mRNA Covid-19 vaccine. *N Engl J Med.* 2020;383:2603–15.
5. Hernández S, López Lizano G. Parálisis de Bell: diagnóstico y tratamiento. *Ciencia y Salud.* 2021;5:88–94.
6. Consejo Interterritorial, Sistema Nacional de Salud. COMIRNATY (Vacuna COVID-19 ARNm, Pfizer-BioNTech). [Consultado

2 Mar 2021]. Disponible en: https://www.mscbs.gob.es/profesionales/saludPublica/prevPromocion/vacunaciones/covid19/docs/Guia_Tecnica_COMIRNATY.pdf.

7. Rozman C, Cardellach F, Farreras Rozman. *Medicina Interna.* 19.^a ed. Barcelona: Elsevier; 2020. p. 1473–4.
8. Baugh RF, Basura GJ, Ishii LE, Schwartz SR, Drumheller CM, Burkholder R, et al. Clinical practice guideline: Bell's palsy. *Otolaryngol Head Neck Surg.* 2013;149(3 Suppl):S1–27.
9. Colella G, Orlandi M, Cirillo N. Bell's palsy following COVID-19 vaccination. *J Neurol [Internet].* 2021:1–3.

G. Gómez de Terreros Caro^a, S. Gil Díaz^{b,*}, M. Pérez Alé^b y M.L. Martínez Gimeno^c

^a Servicio de Sanidad y Enfermería, Base Naval de Rota, Rota, Cádiz, España

^b Jefatura de Apoyo Sanitario de la Bahía de Cádiz, Rota, Cádiz, España

^c Fundación San Juan de Dios, Centro Universitario de Ciencias de la Salud San Rafael-Nebrija, Madrid, España

* Autor para correspondencia.

Correo electrónico: sgildia@mde.es (S. Gil Díaz).

<https://doi.org/10.1016/j.nrl.2021.04.004>

0213-4853/

© 2021 Sociedad Española de Neurología. Publicado por Elsevier España, S.L.U. Este es un artículo Open Access bajo la licencia CC BY-NC-ND (<http://creativecommons.org/licenses/by-nc-nd/4.0/>).

Síndrome de Parsonage-Turner postinfección por SARS-CoV-2: a propósito de un caso



Parsonage-Turner syndrome post-infection by SARS-CoV-2: A case report

Sr. Editor:

El síndrome de Parsonage-Turner (SPT) o neuritis braquial aguda es una causa infrecuente de afectación neuromuscular del hombro, caracterizada por dolor intenso de comienzo

brusco, que posteriormente se acompaña de debilidad y atrofia muscular¹⁻³. Su etiología es muy heterogénea; se cree que la respuesta mediada por mecanismos autoinmunes contra el plexo braquial es fundamental en su etiopatogenia⁴. Si bien se han descrito infecciones víricas que preceden a la aparición de la neuritis braquial, actualmente no se han publicado en la literatura científica casos de SPT asociados a infección previa por SARS-CoV-2 (en inglés, *severe acute respiratory syndrome coronavirus 2*) que esté en nuestro conocimiento.

Describimos el caso de un varón de 38 años que desarrolló SPT después de una neumonía grave bilateral por SARS-CoV-2 que requirió ingreso en la Unidad de Cuidados

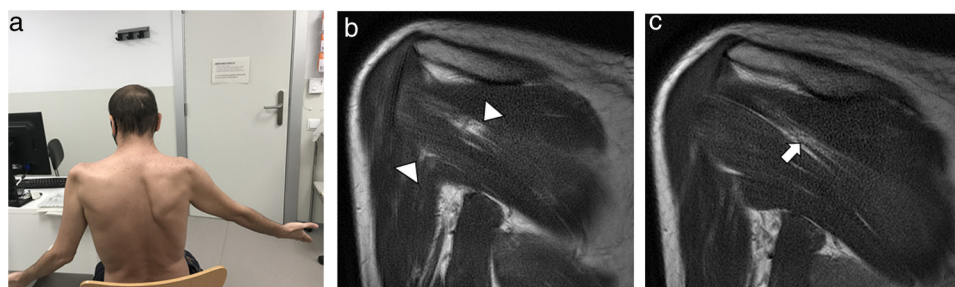


Figura 1 a) Paciente con escápula alada derecha y limitación del balance articular de ambos hombros. b) Imágenes de RM de hombro, secuencia T1. Edema muscular de los vientres musculares del infraespinoso y redondo mayor derecho. c) Infiltración grasa del vientre muscular del infraespinoso derecho.