© IMiD, Wydawnictwo Aluna

DOI: 10.34763/devperiodmed.20182202.187196

Patryk Lipiński[1], Teresa Stradomska[2], Anna Tylki-Szymańska[3]

DEFICYT AKTYWNOŚCI TRANSALDOLAZY – OBRAZ KLINICZNY, PATOGENEZA, DIAGNOSTYKA

TRANSALDOLASE DEFICIENCY – CLINICAL OUTCOME, PATHOGENESIS, DIAGNOSTIC PROCESS

[1]Klinika Gastroenterologii, Hepatologii, Zaburzeń Odżywiania i Pediatrii, Instytut „Pomnik-Centrum Zdrowia Dziecka", Warszawa, Polska
[2]Pracownia Badań Radioimmunologicznych i Biochemii, Instytut „ Pomnik-Centrum Zdrowia Dziecka", Warszawa, Polska
[3]Klinika Pediatrii, Żywienia i Chorób Metabolicznych, Instytut „ Pomnik-Centrum Zdrowia Dziecka", Warszawa, Polska

Streszczenie
Deficyt aktywności transaldolazy należy do wrodzonych błędów metabolizmu na szlaku przemiany pentoz, który do tej pory rozpoznano i opisano u 33 pacjentów, w tym 4 z Polski.
W artykule przedstawiono obraz kliniczny, patogenezę i diagnostykę choroby. Autorzy przedstawili ponadto własną propozycję algorytmu diagnostyki deficytu transaldolazy.

Słowa kluczowe: transaldolaza, deficyt transaldolazy, szlak przemiany pentoz, poliole

Abstract
Transaldolase deficiency is a rare inborn autosomal recessive error of the pentose phosphate pathway that, to date, has been diagnosed in 33 patients, including 4 from Poland.
The aim of this manuscript was to present the clinical presentation, pathogenesis and diagnostic process of transaldolase deficiency. The authors also present a diagnostic algorithm of transaldolase deficiency.

Key words: transaldolase, transadolase deficiency, pentose phosphate pathway, polyols

DEV PERIOD MED. 2018;XXII,2:187-196

1. WSTĘP

Deficyt aktywności transaldolazy (ang. *transaldolase deficiency*, TALDO) należy do wrodzonych błędów metabolizmu na szlaku przemiany pentoz (ang. *pentose phosphate pathway*, PPP). Szlak pentozofosforanowy obejmuje ciąg reakcji biochemicznych, zachodzących w cytozolu, których produktami końcowymi są rybozo-5-fosforan i NADPH. Sumaryczne równanie reakcji cyklu pentozofosforanowego jest następujące:

glukozo-6-fosforan + $2NADP^+$ + H_2O → rybozo-5-fosforan + 2NADPH + $2H^+$ + CO_2.

Ta droga przemian biochemicznych spełnia dwie role:

- wytwarzanie NADPH (zredukowany dinukleotyd nikotynoamidoadeninowy), który spełnia rolę donora protonów i elektronów w redukcyjnych procesach biosyntezy.
- dostarczanie reszt rybozy do biosyntezy nukleotydów i kwasów nukleinowych.

Szczególną intensywność wykazuje on w okresie wzrastania płodu oraz w pierwszych latach życia [1-3].

Przemiany na szlaku pentozofosforanowym dzielimy na dwie fazy: nieodwracalną fazę oksydacyjną i odwracalną

fazę nieoksydacyjną. Transaldolaza (EC 2.2.1.2), obok transketolazy, jest enzymem odwracalnej fazy cyklu pentozofosforanowego i katalizuje następującą reakcję:

sedoheptulozo-7-fosforan + gliceraldehydo-3-fosforan → erytrozo-4-fosforan + fruktozo-6-fosforan

W wyniku deficytu transaldolazy dochodzi do nagromadzenia polioli – erytritolu, arabitolu, rybitolu, sedoheptitolu, perseitolu oraz siedmiowęglowych cukrów – sedoheptulozy, mannoheptulozy i fosfosedoheptulozy.

Celem pracy jest analiza obrazu klinicznego, patogenezy i diagnostyki deficytu aktywności transaldolazy na podstawie danych z piśmiennictwa oraz doświadczeń własnych. Jak do tej pory, w dostępnych publikacjach nie został przedstawiony algorytm diagnostyczny, stąd autorzy przedstawili propozycję własną algorytmu diagnostyki TALDO.

2. OBRAZ KLINICZNY

Deficyt aktywności transaldolazy został po raz pierwszy opisany przez Verhoeven i wsp., w 2001 r., u kilkumiesięcznego niemowlęcia z wewnątrzmacicznym opóźnieniem wzrastania, hepatosplenomegalią i zaburzeniami krzepnięcia [4]. Biopsja wątroby, wykonana w 2. roku życia, wykazała drobnoguzkową marskość wątroby. W wieku kilkunastu lat, opisywany pacjent, rozwinął przewlekłą niewydolność wątroby i tubulopatię [4-5].

Dotychczas, TALDO opisano u 33 pacjentów (tabela I), w tym 4 z Polski [4-18]. Większość (79%) z nich pochodziła od spokrewnionych rodziców, w tym 12 z jednego arabskiego rodu [11].

Obraz kliniczny TALDO jest zróżnicowany, jednak zawsze obejmuje postępujące uszkodzenie wątroby oraz nerek (dysfunkcja cewek nerkowych) [5]. Wyróżnia się postać o wczesnym początku (ang. *early-onset TALDO*) – wystąpienie objawów w okresie prenatalnym lub w ciągu pierwszych 3 miesięcy życia, stanowiącą chorobę o ciężkim przebiegu i niepomyślnym rokowaniu – oraz postać objawiającą się później (ang. *late-onset TALDO*) – powyżej 3. miesiąca życia, stanowiącą powoli postępującą chorobę z możliwym długoletnim przeżyciem [18].

Większość przypadków opisanych w literaturze stanowiło TALDO o wczesnym początku. U noworodków i niemowląt stwierdzano małą masę urodzeniową – odnotowywano już wewnątrzmaciczne opóźnienie wzrastania, powiększenie wątroby i śledziony, niedokrwistość, małopłytkowość, zaburzenia krzepnięcia, a w kilku przypadkach obrzęk płodowy. W niektórych przypadkach przebieg ciąży charakteryzował się masywnym przyrostem masy ciała u matek oraz dużym i nieprawidłowym łożyskiem. Blisko połowa tych pacjentów zmarła w okresie niemowlęcym, najczęściej w wyniku krwawienia, jako efektu koagulopatii w przebiegu uszkodzenia wątroby [4-18].

Nieco odmiennie przedstawia się przebieg deficytu transaldolazy o wczesnym początku u polskich pacjentów, którzy mimo początkowo złego rokowania (masywne wodobrzusze, hipoalbuminemia wymagająca okresowych wlewów albumin), wkroczyli w drugą dekadę życia (3 z 4 pacjentów) z objawami skompensowanej marskości wątroby i kontrolowanej tubulopatii (poprzez leczenie substytucyjne) [18].

TALDO o późnym początku wystąpienia objawów, mimo potencjalnie lepszego rokowania, prowadzi powoli do postępującego uszkodzenia wątroby i nerek. LeDuc i wsp. opisali 8-letniego chłopca, u którego TALDO zostało wykryte przypadkowo (skrining rodzinny) [12]. Al-Shamsi i wsp. opisali TALDO u 25-letniej pacjentki, która w dzieciństwie (brak dokładnych danych) prezentowała hepatosplenomegalię i małopłytkowość, a rozpoznanie TALDO postawiono przypadkowo w toku diagnostyki wtórnego braku miesiączki [15].

W przebiegu TALDO w wątrobie stwierdza się charakterystyczne drobnoguzkowe włóknienie, a ostatecznie marskość wątroby. Z czasem u chorych z dłuższym okresem przeżycia pojawiają się objawy tubulopatii – hiperkalciuria, białkomocz cewkowy (kłębuszkowo-cewkowy) – zwykle jako pierwsze objawy, aminoaciduria, glukozuria, kwasica kanalikowa – oraz stopniowo rozwija się przewlekła choroba nerek [5]. W obrazie klinicznym stwierdza się ponadto osteopenię/osteoporozę oraz niskorosłość (skutki tubulopatii i uszkodzenia wątroby).

Charakterystyczne dla TALDO są zmiany skórne – poszerzona siatka naczyń i teleangiektazje na skórze tułowia (zwłaszcza pleców) oraz tendencja do tworzenia naczyniaków jamistych (*haemangioma cavernosum*). W literaturze znajdują się ponadto opisy pacjentów z *cutis laxa* oraz hipertrychozą [4-18].

Ponadto występują zaburzenia endokrynologiczne – u ok. 1/3 wszystkich pacjentów w okresie niemowlęcym stwierdzano nieprawidłowości w zakresie zewnętrznych narządów płciowych (wnętrostwo, kliteromegalia), a badania hormonalne wykazały u części z nich hipogonadyzm hipergonadotropowy.

W niektórych przypadkach opisywane są wrodzone wady serca, do najczęstszych należą drożny przewód tętniczy oraz ubytek przegrody międzyprzedsionkowej [4-18]. Część autorów opisuje cechy dysmorfii, czego nie stwierdzono u polskich pacjentów, jednakże należy mieć na uwadze, że cechy te nie zostały dokładnie sprecyzowane i powinny być podobne w opisywanych przypadkach.

Rozwój psychoruchowy i umysłowy pacjentów są prawidłowe [4-18].

3. PATOGENEZA, DIAGNOSTYKA

Deficyt aktywności transaldolazy prowadzi do kumulacji w płynach ustrojowych polioli – erytritolu, arabitolu, rybitolu, sedoheptitolu, perseitolu i siedmiowęglowych cukrów – sedoheptulozy, mannoheptulozy i fosfosedoheptulozy [2, 19-22].

Diagnostyka opiera się na stwierdzeniu wydalania z moczem, jak i kumulacji w surowicy (metodą spektrometrii mas) rybitolu, arabitolu, erytritolu, oraz o najwyższej czułości sedoheptulozy i sedoheptulozo-7-fosforanu [2, 19-22]. Wstępna metoda diagnostyczna (stosowana w IPCZD), opiera się określeniu stosunku D-/L- arabinitolu w moczu (normy przedstawiono w tabeli II [22]).

Potwierdzenie rozpoznania wymaga badania aktywności transaldolazy w leukocytach krwi obwodowej lub hodowanych fibroblastach skóry. Metodę weryfikacji rozpoznania może stanowić również badanie moleku-

Tabela I. Charakterystyka pacjentów z deficytem transaldolazy.
Table I. Characteristics of TALDO deficient patients reported in the literature.

Pacjent ***Patient***	**Manifestacja prenatana** ***Antenatal manifestation***	**Obraz kliniczny** ***Clinical outcome***	**Wiek w momencie rozpoznania** ***Age at diagnosis***	**Wiek ostatniego badania** ***Age at last follow-up***	**Wynik badania molekularnego** ***Molecular variant / protein effect***	**Piśmiennictwo** ***References***
1	IUGR	marskość wątroby, tubulopatia, przewlekła choroba nerek, zgon w wieku 17 lat *liver cirrhosis, tubulopathy, chronic kidney failure, died at 17 years of age*	10 lat *10 years*	17 lat *17 years*	c.512_514delCCT/ *p.Ser171del; hmz*	Verhoeven et al [4]
2	zespół HELLP *HELLP syndrome*	niewydolność wątroby, niewydolność krążeniowo-oddechowa, *tubulopatia, zgon w 18. dobie życia liver failure, respiratory failure, heart failure, tubulopathy, died at 18 days of age*	*post mortem* (diagnoza pośmiertna) *post mortem diagnosis*	18 dni *18 days*	c.575G>A/ *p.Arg192His; hmz*	Verhoeven et al [6]
3	znaczny (20 kg) przyrost masy ciała matki w ciąży *excessive maternal weight gain (20 kg) during pregnancy*	zgon w wieku 5 miesięcy *died at 5 months of age*	*post mortem* (diagnoza pośmiertna) *post mortem diagnosis*	5 miesięcy *5 months*	c.512_514delCCT/ *p.Ser171del; hmz*	Valayannopoulos et al [7]
4	obrzęk płodowy *hydrops fetalis*	terminacja ciąży *termination of pregnancy*	*post mortem* (diagnoza pośmiertna) *post mortem diagnosis*			
5	prawidłowy rozwój *normal*	marskość wątroby, tubulopatia, przewlekła choroba nerek *liver cirrhosis, tubulopathy, chronic kidney failure*	4 lata *4 years*	9 lat *9 years*		
6	prawidłowy rozwój *normal*	marskość wątroby, tubulopatia *liver cirrhosis, tubulopathy*	3 miesiące *3 months*	4 lata 10 miesięcy *4 years 10 months*		
7	małowodzie, splenomegalia *oligohydramnios, splenomegaly*	marskość wątroby, tubulopatia *liver cirrhosis, tubulopathy*	2 lata *2 years*	2 lata *2 years*	c.574C>T/ *p.Arg192Cys; hmz*	Wamelink et al [9]

Tabela I. Cd.
Table I. Cont.

8	prawidłowy rozwój *normal*	wielonarządowa niewydolność, zgon w wieku 4.5 miesięcy *multiorgan failure, died at 4.5 months of age*	*post mortem* (diagnoza pośmiertna) *post mortem diagnosis*	4.5 miesięca *4.5 months*	c.895_897delAAC/ p.Asn299del; *c.931G>A/ p.Gly311Arg; comphtz*	Balasubramaniam et al [8]
9	prawidłowy rozwój *normal*	rak wątrobowokomórkowy, przeszczepienie wątroby *hepatocellular carcinoma, liver transplantation*	1 rok *1 year*	16 miesięcy *16 months*	c.512C>T/ *p.Ser171Phe; hmz*	LeDuc et al [12]
10	prawidłowy rozwój *normal*	marskość wątroby *liver cirrhosis*	3 lata *3 years*	3 lata *3 years*		
11	prawidłowy rozwój *normal*	prawidłowy rozwój normal	8 lat *8 years*	9 lat *9 years*		
12	prawidłowy rozwój *normal*	marskość wątroby *liver cirrhosis*	10 lat *10 years*	10 lat *10 years*	c.793delC/ *p.Gln265Argfs*56; hmz* Eyaid et al [11], Jassim et al [14]	
13	wielowodzie *polyhydramnios*	zgon w wieku 5 miesięcy *died at 5 months of age*	*post mortem* (diagnoza pośmiertna) *post mortem diagnosis*	5 miesięcy *5 months*		
14	prawidłowy rozwój *normal*	hepatomegalia *hepatomegaly*	6 miesięcy *6 months*	6 miesięcy *6 months*		
15	prawidłowy rozwój *normal*	marskość wątroby *liver cirrhosis*	4 lata *4 years*	4 lata *4 years*		
16	prawidłowy rozwój *normal*	hepatosplenomegalia, pancytopenia *hepatosplenomegaly, pancytopenia*	2.5 lat *2.5 years*	2.5 lat *2.5 years*		
17	kardiomegalia, hiperechogenny obraz jelit *cardiomegaly, hyperechogenic bowel on ultrasound*	marskość wątroby, zespół wątrobowo-płucny *liver cirrhosis, hepatopulmonary syndrome*	1.5 lat *1.5 years*	1.5 lat *1.5 years*		
18	prawidłowy rozwój *normal*	marskość wątroby *liver cirrhosis*	5 lat *5 years*	5 lat *5 years*		

Tabela I. Cd.
Table I. Cont.

19	IUGR, małowodzie, całkowite odwrócenie trzew, hepatosplenomegalia *IUGR, oligohydramnios, situs inversus totalis, hepatosplenomegaly*	marskość wątroby, zaburzenia krzepnięcia, małopłytkowość, neutropenia *liver cirrhosis, neutropenia, thrombocytopaenia, bleeding diathesis*	12 miesięcy *12 months*	12 miesięcy *12 months*	c.793delC/ *p.Gln265Argfs*56; hmz* Eyaid et al [11], Jassim et al [14]
20	prawidłowy rozwój *nomal*	nepatomegalia, naczyniak wątroby	b.d. *not known*	b.d. *not known*	
21	IUGR	hepatosplenomegalia *hepatosplenomegaly*	8 miesięcy 8 months	8 miesięcy *8 months*	
22	prawidłowy rozwój *normal*	hepatosplenomegalia, złóg w nerkach w wieku 7 ms *hepatosplenomegaly, renal calculus observed at 7 months of age*	2.5 lat *2.5 years*	2.5 lat *2.5 years*	
23	prawidłowy rozwój *normal*	hepatosplenomegalia, małopłytkowość *hepatosplenomegaly, thrombocytopenia*	7 lat *7 years*	7 lat *7 years*	
24	b.d. *not known*	hepatosplenomegalia, podwyższona aktywność aminotransferaz, prawidłowy koagulogram *hepatosplenomegaly, elevated serum transaminases, normal coagulation profile*	2 lata *2 years*	2 lata *2 years*	c.574C>T/ *p.Arg192Cys; hmz* Al-Shamsi et al [15]
25	b.d. *not known*	hepatomegalia, małopłytkowość, prawidłowa aktywność aminotransferaz, prawidłowy koagulogram, rybia łuska, zez, wtórny brak miesiączki *hepatomegaly, thrombocytopenia, normal serum transaminases, normal coagulation profile, ichthyosis, nystagmus, secondary amenorrhoea*	25 lat *25 years*	25 lat *25 years*	

Tabela I. Cd.
Table I. Cont.

26	b.d. *not known*	przeszczepienie wątroby (w 1. roku życia), obecnie podwyższona aktywność aminotransferaz, prawidłowy koagulogram *liver transplantation* *(at 1 year of age),* *currently normal coagulation profile and slightly elevated serum transaminases*	1 rok *1 year*	3 lata *3 years*	c.574C>T/ *p.Arg192Cys; hmz* Al-Shamsi et al [15]	
27	obrzęk płodowy *hydrops fetalis*	niewydolność oddechowa wtórna do krwotoku płucnego *severe respiratory distress due to pulmonary haemorrhage*	1 miesiąc *1 month*	3 miesiące *3 months*		
28	IUGR, hiperechogenny obraz jelit *IUGR, hyperechogenic bowel on ultrasound*	niedrożnośc smółkowa jelit, niewydolność wątroby, zgon w wieku 2 miesięcy *meconium plug, liver failure,* *died at months of age*	*post mortem* (diagnoza pośmiertna) *post mortem diagnosis*	2 miesiące *2 months*	c.669C>G/ *p.Tyr223*hmz*	Banne et al [16]
29	prawidłowy rozwój *normal*	hepatomegalia, podwyższona aktywność aminotransferaz, prawidłowy koagulogram *hepatomegaly,* *elevated liver transaminases,* *normal coagulation profile*	9 miesięcy *9 months*	16 miesięcy *16 months*	c.574C>T/ *p.Arg192Cys*	Rodan et al [17]

Tabela I. Cd.
Table I. Cont.

30	znaczny (20 kg) przyrost masy ciała matki w ciąży, IUGR *excessive maternal weight gain (20 kg) during pregnancy, IUGR*	marskość wątroby, tubulopatia *liver cirrhosis, tubulopathy*	3.5 lat *3.5 years*	13 lat *13 years*	c.575G>A/ *p.Arg192His; hmz*	Tylki-Szymańska et al [10,13], Lipiński et al [18]
31	znaczny (20 kg) przyrost masy ciała matki w ciąży, IUGR *excessive maternal weight gain (20 kg), IUGR*	marskość wątroby, tubulopatia *liver cirrhosis, tubulopathy*	6 miesięcy *6 months*	10 lat *10 years*	c.575G>A/ *p.Arg192His; hmz*	
32	małowodzie, IUGR *oligohydramnios, IUGR*	marskość wątroby, tubulopatia, kamica nerkowa *liver cirrhosis, tubulopathy, nephrolithiasis*	2 miesiące *2 months*	8 lat *8 years*	c.462-174_981+53del/p.?; *hmz*	
33	obrzęk płodowy, IUGR *hydrops fetalis, IUGR*	włóknienie wątroby, tubulopatia, kamica nerkowa *liver fibrosis, tubulopathy, nephrolithiasis*	1.5 lat *1.5 years*	4 lata *4 years*	c.575G>A/p.Arg192His; *c.462-174_981+53del/ p.?; comphtz*	

comphtz – złożona heterozygota; hmz – homozygota; b.d. – brak danych; IUGR – wewnątrzmaciczne zahamowanie rozwoju
comphtz – compound heterozygote; hmz – homozygote; IUGR – intrauterine growth retardation

Tabela II. Poziom D-/L-arabinitolu w moczu w zależności od wieku [22].

Table II. Urinary D-/L-arabitol ratio depending on age [22].

Wiek [lata] *Age [years]*	D-/L-Aarabinitol *D-/L- arabinitol*
0-1	<3,6
>1-3	<3,3
>3-10	<3,0
>10	<2,5

larne. Badania enzymatyczne mogą być pominięte na rzecz badań molekularnych (sekwencjonowanie genu *TALDO1*) (rycina 1).

W patogenezie schorzenia podkreśla się toksyczny efekt działania gromadzonych metabolitów (ufosforylowanych cukrów) na hepatocyty i kanaliki nerkowe. Inna hipoteza podkreśla znaczenie stresu oksydacyjnego, który jest efektem braku NADPH koniecznego dla odtwarzania zredukowanej formy glutationu – kofaktora peroksydazy glutationowej przeciwdziałającej stresowi oksydacyjnemu [2, 4]. Reduktaza glutationowa, tworząca układ antyoksydacyjny w mitochondriach, także wykorzystuje NADPH jako źródło elektronów, katalizując reakcję odtwarzania zredukowanej formy glutationu kosztem utlenienia NADPH. Tym samym zapewnia równowagę peroksydacyjno-antyoksydacyjną, zapobiegając stresowi oksydacyjnemu.

4. LECZENIE

Leczenie pacjentów z TALDO jest wyłącznie objawowe. Upośledzenie czynności syntetycznej wątroby może wiązać się z koniecznością okresowej podaży albumin czy osoczowych czynników krzepnięcia. Podobnie, upośledzenie czynności cewek nerkowych może wymagać suplementacji nieorganicznych fosforanów, podaży alfa-kalcydiolu czy wyrównywania zaburzeń elektrolitowych.

Dyskusyjne są wskazania do ewentualnego przeszczepienia wątroby. Niektórzy autorzy sugerują możliwość uszkodzenia przeszczepionej wątroby [3-16]. W dwóch opublikowanych przypadkach dokonano przeszczepienia wątroby w okresie niemowlęcym, jednakże przed rozpoznaniem TALDO dotychczas nie opublikowano efektów terapeutycznych.

Przeszczepienie wątroby u polskich pacjentów wobec względnie stabilnego ich stanu i równoczesnego uszkodzenia nerek nie jest obecnie brane pod uwagę [17]. Ze względu na rzadkość występowania, wskazane jest monitorowanie i prowadzenie pacjentów z TALDO w jednym, mającym doświadczenie oraz odpowiednie zasoby do diagnostyki, ośrodku.

5. PODSUMOWANIE

U pacjentów z niewyjaśnionym postępującym uszkodzeniem wątroby i nerek wskazane jest wykonanie badania kumulacji polioli. Potwierdzenia/wykluczenia choroby wymaga również każdy przypadek noworodka/niemowlęcia z hepatosplenomegalią, niedokrwistością, małopłytkowością i zaburzeniami krzepnięcia, zwłaszcza urodzonego z małą urodzeniową masą ciała (oraz dużym przyrostem masy ciała matki w trakcie trwania ciąży).

Włóknienie, marskość wątroby o nieustalonej etiologii zawsze wymaga badania stężenia polioli.

PIŚMIENNICTWO

1. Perl A, Qian Y, Chohan KR, Shirley CR, Amidon W, Banerjee S, Middleton FA, Conkrite KL, Barcza M, Gonchoroff N, Suarez SS, Banki K. Transaldolase is essential for maintenance the mitochondrial transmembrane potential and fertility of spermatozoa. Proc Natl Acad Sci USA 2006;103:14813-14818.
2. Perl A. The pathogenesis of transaldolase deficiency. IUBMB Life 2007;59:365-373.
3. Stincone A, Prigione A, Cramer T, Wamelink MM, Campbell K, Cheung E, Olin-Sandoval V, Grüning NM, Krüger A, Tauqeer Alam M, Keller M, Breitenbach M, Brindle KM, Rabinowitz Jd, Ralser M. The return of metabolism: biochemistry and physiology of the pentose phosphate pathway. Biol Rev Camb Philos Soc. 2015;90: 927-963.
4. Verhoeven NM, Huck JH, Roos B, Struys EA, Salomons GS, Douwes AC, Jakobs C. Transaldolase deficiency: liver cirrhosis associated with a new inborn error in the pentose phosphate pathway. Am J Hum Genet. 2001;68:1086-1092.
5. Loeffen YG, Biebuyck N, Wamelink MM, Jakobs C, Mulder MF, Tylki-Szymańska A, Bökenkamp A. Nephrological abnormalities in patients with transaldolase deficiency. Nephrol Dial Transplant. 2012;27:3224-3227.
6. Verhoeven NM, Wallot M, Huck JH, Dirsch O, Ballauf A, Neudorf U, Jakobs C. A newborn with severe liver failure, cardiomyopathy and transaldolase deficiency. J Inherit Metab Dis. 2005;28:169-179.
7. Valayonnopoulos V, Verhoeven NM, Mention K, Salomons GA, Sommelet D, Gonzales M, Touati G, de Lyonalay P, Jakobs C, Saudubray JM. Transaldolase deficiency: a new cause of hydrops fetalis and neonatal multi-organ disease. Pediatrics 2006;149:713-717.
8. Balasubramaniam S, Wamelink MM, Ngu LH, Talib A, Salomons GS, Jakobs C, Keng WT. Novel heterozygous mutations in TALDO1 gene causing transaldolase deficiency and early infantile liver failure. J Pediatr Gastroenterol Nutr. 2011;52:113-116.
9. Wamelink MM, Struys EA, Salomons GS, Fowler D, Jakobs C, Clayton PT. Transaldolase deficiency in a two-year-old boy with cirrhosis. Mol Genet Metab. 2008;94:255-258.
10. Tylki-Szymanska A, Stradomska TJ, Wamelink MM, Salomons GS, Taybert J, Pawłowska J, Jakobs C. Transaldolase deficiency in two new patients with a relative mild phenotype. Mol Genet Metab. 2009;97:15-17.
11. Eyaid W, Al Harbi T, Anazi S, Wamelink MM, Jakobs C, Al Salammah M, Alkuraya FS. Transaldolase deficiency: report of 12 new cases and further delineation of the phenotype. J Inherit Metab Dis. 2013;36:997-1004.
12. LeDuc CA, Crouch EE, Wilson A, Lefkowitch J, Wamelink MMC, Jakobs C, Salomons GS, Sun X, Shen Y, Chung WK.Novel association of early onset hepatocellular carcinoma with transaldolase deficiency. JIMD Rep. 2014;12:121-127.

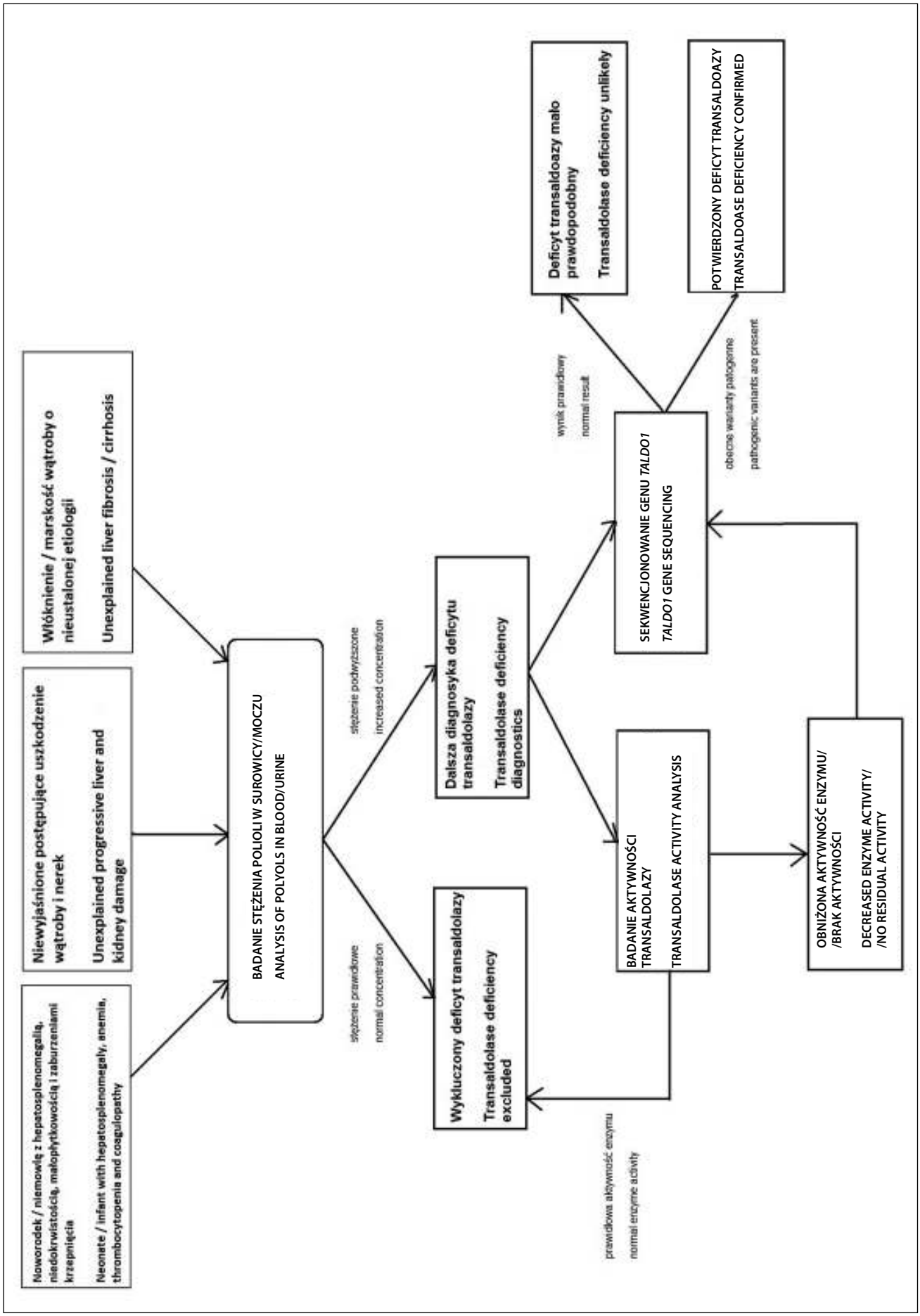
Noworodek / niemowlę z hepatosplenomegalią, niedokrwistością, małopłytkowością i zaburzeniami krzepnięcia
Neonate / infant with hepatosplenomegaly, anemia, thrombocytopenia and coagulopathy
Niewyjaśnione postępujące uszkodzenie wątroby i nerek
Unexplained progressive liver and kidney damage
Włóknienie / marskość wątroby o nieustalonej etiologii
Unexplained liver fibrosis / cirrhosis
BADANIE STĘŻENIA POLIOLI W SUROWICY/MOCZU
ANALYSIS OF POLYOLS IN BLOOD/URINE
stężenie prawidłowe
normal concentration
stężenie podwyższone
increased concentration
Wykluczony deficyt transaldolazy
Transaldolase deficiency excluded
Dalsza diagnostyka deficytu transaldolazy
Transaldolase deficiency diagnostics
prawidłowa aktywność enzymu
normal enzyme activity
BADANIE AKTYWNOŚCI TRANSALDOLAZY
TRANSALDOLASE ACTIVITY ANALYSIS
SEKWENCJONOWANIE GENU TALDO1
TALDO1 GENE SEQUENCING
wynik prawidłowy
normal result
Deficyt transaldoazy mało prawdopodobny
Transaldolase deficiency unlikely
obecne warianty patogenne
pathogenic variants are present
POTWIERDZONY DEFICYT TRANSALDOAZY
TRANSALDOASE DEFICIENCY CONFIRMED
OBNIŻONA AKTYWNOŚĆ ENZYMU/ /BRAK AKTYWNOŚCI
DECREASED ENZYME ACTIVITY/ /NO RESIDUAL ACTIVITY

13. Tylki-Szymanska A,Wamelink MM, Stradomska TJ, Salomons GS, Taybert J, Dąbrowska-Leonik N, Rurarz M. Clinical and molecular characteristics of two transaldolase-deficient patients. Eur J Pediatr. 2014;173:1679-1682.
14. Jassim N, Alghaihab M, Saleh SA, Alfadhel M, Wamelink MM, Eyaid W. Pulmonary manifestations in a patient with transaldolase deficiency. JIMD Rep. 2014;12:47-50.
15. Al-Shamsi AM, Ben-Salem S, Hertecant J, Al-Jasmi F. Transaldolase deficiency caused by the homozygous p.R192C mutation of the TALDO1 gene in four Emirati patients with considerable phenotypic variability. Eur J Pediatr. 2015;174:661-668.
16. Banne E, Meiner V, Shaag A, Katz-Brull R, Gamliel A, Korman S, Cederboim SH, Duvdevani MP, Frumkin A, Zilkha A, Kapuller V, Arbell D, Cohen E, Eventov-Friedman S. Transaldolase Deficiency: A New Case Expands the Phenotypic Spectrum. JIMD Rep. 2016;26:31-36.
17. Rodan LH, Berry GT. N-Acetylcysteine therapy in an infant with transaldolase deficiency is well tolerated and associated with normalization of alpha fetoprotein levels. JIMD Rep. 2017;31:73-77.
18. Lipiński P, Pawłowska P, Stradomska TJ, Ciara E, Jankowska I, Socha P, Tylki-Szymańska A Long-term systematic monitoring of four Polish transaldolase deficient patients. JIMD Rep 2018 *(in press).* doi:10.1007/8904_2017_83
19. Wamelink MM, Smith DE, Jansen EE, Verhoeven NM, Struys EA, Jakobs C. Detection of transaldolase deficiency by quantification of novel seven carbon chain carbohydrate biomarkers in urine. J Inherit Metab Dis. 2007;30:735-742.
20. Wamelink MM, Smith DE, Jakobs C, Verhoeven NM. Analysis of polyols in urine by liquid chromatography-tandem mass spectrometry: a useful tool for recognition of inborn errors affecting polyol metabolism. J Inherit Metab Dis. 2005;28:951-963.
21. Wamelink MM, Struys EA, Huck JH, Roos B, van der Knaap MS, Jakobs C, Verhoeven NM. Quantification of sugar phosphate intermediates of the pentose phosphate pathway by LC-MS/MS: application to two new inherited defects of metabolism. J Chromatogr B Anal Technol Biomed Life Sci. 2005;823:18-25.
22. Stradomska TJ, Mileniczuk Z. Gas chromatographic determination of D-/L-arabinitol ratio in healthy Polish children. J Chromatogr B Nal Technol Biomed Life Sci. 2002;773:175-181.

Wkład Autorów/Author's contributions
Według kolejności/According to the order of the Authorship

Konflikt interesu/Conflicts of interest
Autorzy pracy nie zgłaszają konfliktu interesów.
The Authors declare no conflict of interest.

Received/Nadesłano: 07.02.2018 r.
Accepted/Zaakceptowano: 17.04.2018 r.

Dostępne online/Published online

Adres do korespondencji:
Patryk Lipiński
Klinika Gastroenterologii, Hepatologii,
Zaburzeń Odżywiania i Pediatrii,
Instytut „Pomnik-Centrum Zdrowia Dziecka"
Al. Dzieci Polskich 20, 04-730 Warszawa
tel. (22) 815-18-74
e-mail: p.lipinski@ipczd.pl
e-mail: patryk.lipinski.92@gmail.com