








Hepatic vein migration of a totally implantable venous access port-a-cath for chemotherapy in a breast carcinoma patient: case report

Migração para veia hepática de cateter totalmente implantável para quimioterapia em paciente com carcinoma de mama: relato de caso

Augusto Cesar Maia Rio Lima Silveira¹ , Paula Shelda Fonseca Fernandes¹ , Danilo Rafael da Silva Fontinele² , Rafael Everton Assunção Ribeiro da Costa² , José Eduardo Prado Araújo³ , Wilson de Oliveira Sousa Junior^{3,4} , Sabas Carlos Vieira^{5,6} 

Abstract

A totally implantable venous access port (TIVAP) is used for chemotherapy administration. Venous port migration to the systemic circulation occurs in less than 1% of complications. The aim of this study is to describe a case of TIVAP migration to the hepatic vein. A 44-year-old female patient with breast cancer was prescribed neoadjuvant chemotherapy. A port-a-cath was surgically implanted for chemotherapy. During the port puncture procedure, blood returned normally when aspirated. When the port was first accessed and flushed with saline solution, swelling was observed at the port site and blood could no longer be aspirated. A chest radiography showed catheter embolization in the region of the hepatic vein. The catheter was retrieved using a snare technique (without complications) and the patient was discharged the next day. The care team should be alert to possible TIVAP malfunction.

Keywords: complications; catheters; neoadjuvant chemotherapy; hepatic veins; breast neoplasms; case reports.

Resumo

O cateter totalmente implantável (CTI) é utilizado na administração da quimioterapia. Em menos de 1% dos casos de complicação, pode ocorrer migração do CTI para quimioterapia para a circulação sistêmica. O objetivo deste estudo foi descrever um caso de migração do CTI para a veia hepática. Uma paciente do sexo feminino, de 44 anos de idade, teve diagnóstico de câncer de mama com indicação de quimioterapia neoadjuvante. Realizou-se a implantação de cateter *port-a-cath*. Durante o procedimento de punção do cateter, houve retorno normal de sangue, e foi realizada infusão de soro fisiológico. Em seguida, houve um aumento de volume no local do *port* e não retorno de sangue à aspiração. A radiografia de tórax mostrou embolização do cateter em topografia hepática. Retirou-se o cateter pela técnica do laço (sem complicações), e a paciente recebeu alta no dia seguinte. Possíveis alterações no funcionamento do CTI devem chamar atenção da equipe responsável.

Palavras-chave: complicações; cateteres; quimioterapia neoadjuvante; veias hepáticas; neoplasias da mama; relatos de caso.

How to cite: Silveira ACMRL, Fernandes PSF, Fontinele DRS, Costa REAR, Araújo JEP, Sousa Junior WO, Vieira SC. Hepatic vein migration of a totally implantable venous access port-a-cath for chemotherapy in a breast carcinoma patient: case report. *J Vasc Bras.* 2022;21:e20210189. <https://doi.org/10.1590/1677-5449.202101892>

¹ Centro Universitário Uninovafapi, Teresina, PI, Brasil.

² Universidade Estadual do Piauí – UESPI, Teresina, PI, Brasil.

³ Hospital de Terapia Intensiva – HTI, Teresina, PI, Brasil.

⁴ Universidade Federal do Piauí – UFPI, Teresina, PI, Brasil.

⁵ Universidade Estadual de Campinas – UNICAMP, Campinas, SP, Brasil.

⁶ Oncocenter, Teresina, PI, Brasil.

Financial support: None.

Conflicts of interest: No conflicts of interest declared concerning the publication of this article.

Submitted: October 27, 2021. Accepted: March 07, 2022.

The study was carried out at Oncocenter, Teresina, PI, Brazil.



■ INTRODUCTION

Totally implantable venous access ports (TIVAP) are commonly indicated for patients who need long-duration chemotherapy for cancer treatment. Migration of a chemotherapy TIVAP catheter into the systemic circulation is a rare event, accounting for less than 1% of all complications related to these devices. Embolization of fragments may occur in the atrium, ventricle, pulmonary artery, hepatic veins, or vena cava, among other sites.^{1,2}

The objective of this study is to describe a case of migration of a chemotherapy TIVAP catheter to the hepatic vein.

■ CASE DESCRIPTION

A 44-year-old female patient was referred to the service with a breast nodule. Results of anatomopathological and immunohistochemical tests of a biopsy of the nodule indicated that it was an invasive breast carcinoma of no special type (IBC NST), G2, nuclear grade 2, with estrogen receptors (ER)+: 80%, progesterone receptors (PR)+: 40%, human epidermal growth factor receptor 2 (HER2) negative: 0-1, and Ki67: 30%.

The patient was prescribed neoadjuvant chemotherapy, and a port-a-cath catheter was placed by phlebotomy with access via the right cephalic vein. The position of the catheter in the superior vena cava was confirmed intraoperatively with radioscopia and the catheter was heparinized. The procedure was uneventful, with no complications, and the patient was discharged with no complaints. When the time came to administer the first

chemotherapy cycle, the port was accessed and blood returned as normal, proceeding to infusion of saline, at which point swelling was observed at the port site. The chemotherapy procedure was aborted and chest X-rays (Figures 1A and 1B) showed embolization of the catheter in the region of the hepatic vein. The patient did not have any symptoms.

The patient was admitted and transported to the surgical center for removal of the catheter using a loop snare technique, which was conducted with percutaneous venous access obtained via the left femoral vein. An introducer was inserted to enable manipulation of the materials needed. A catheter with the appropriate curvature to reach the site of the foreign body was advanced over a guidewire and placed adjacent to one of the extremities of the migrated catheter. After the guidewire had been placed, the first catheter was removed and a foreign body retrieval snare catheter was inserted over the same guidewire, positioning it exactly at the extremity of the migrated catheter. At this point, the intravenous foreign body (TIVAP) was captured with the snare (Figure 2A) and withdrawn via the introducer (Figure 2B).³ The procedure was conducted with no complications and the patient was discharged with no intercurrent conditions on the first postoperative day. The following month, she underwent placement of a new port-a-cath to proceed with neoadjuvant chemotherapy (Figure 3). This procedure was conducted with no complications. Currently, at around 25-months' follow-up (December 31, 2019 to January 28, 2022), the patient is in good health and there is no evidence of any complications

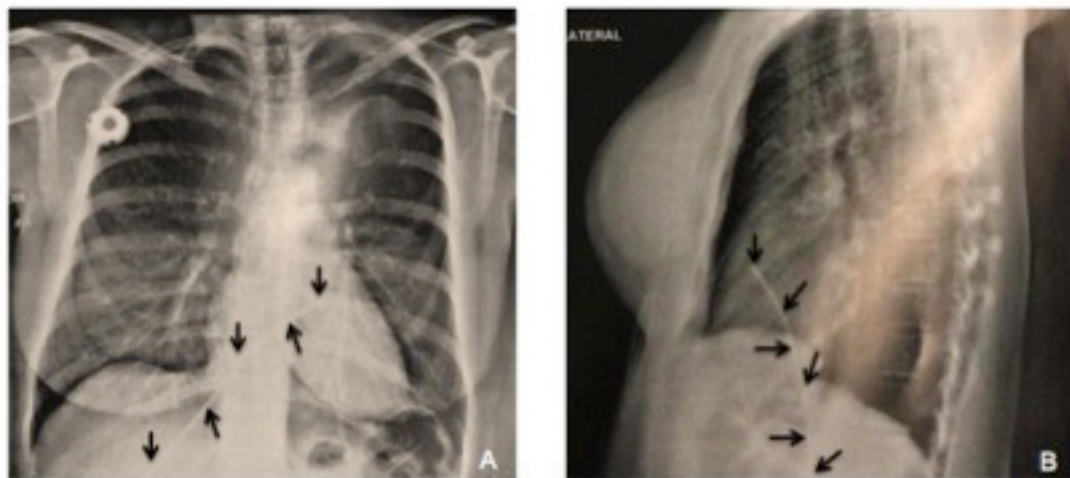


Figure 1. (A) and (B) Chest X-ray showing migration of the chemotherapy totally implantable venous access catheter to the hepatic vein.
Explanatory Note: Arrows indicate that totally implantable venous catheter for chemotherapy migrated to hepatic vein.

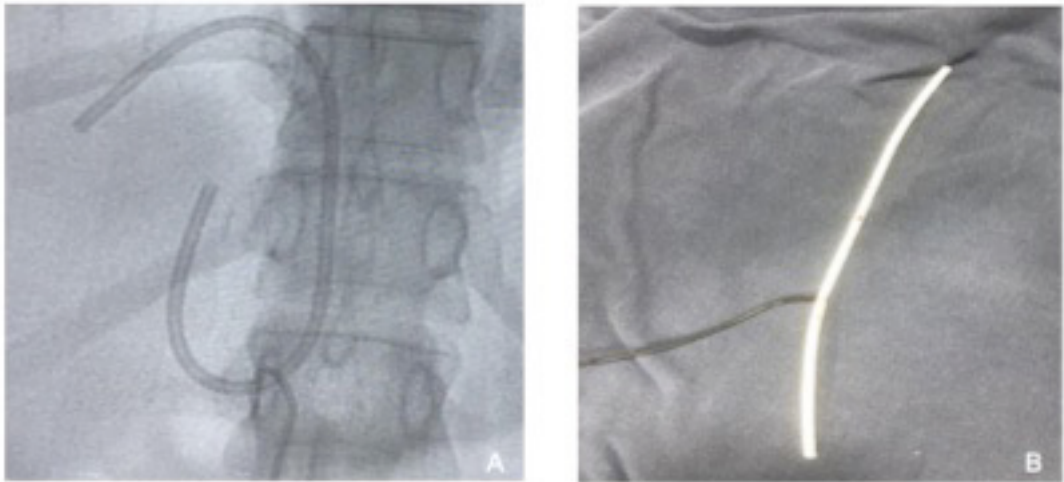


Figure 2. Illustration of the snare technique employed to retrieve the chemotherapy totally implantable venous access catheter migrated to the hepatic vein (using access via the left femoral vein). **(A)** Capturing the catheter; **(B)** Catheter removed.³

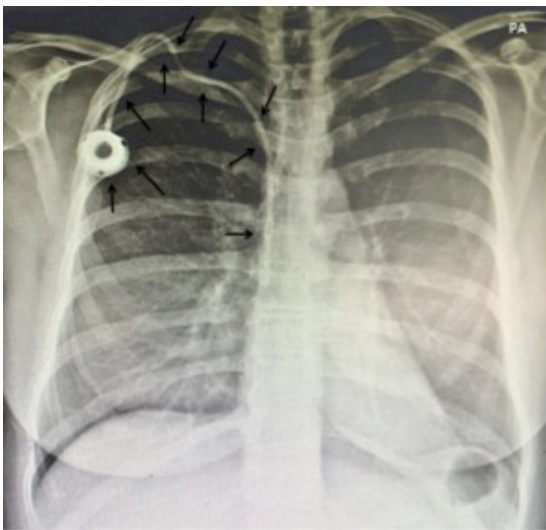


Figure 3. Chest X-ray taken after the procedure to remove the chemotherapy totally implantable venous access catheter that had migrated to the hepatic vein, showing the new port-a-cath fitted without complications. **Explanatory Note:** Arrows indicate that the new venous access port was implanted without complications; The posteroanterior (PA) chest view refers to the X-ray beams passing through the patient from posterior to anterior, with better evaluation of the structures closer to the ventral region.

resulting from migration of the TIVAP or from the retrieval procedure.

This study is part of a larger project with cancer patients seen at a private oncology service in the

town of Teresina (Piauí [PI]), Brazil. The project was approved by the research ethics committee at the Universidade Estadual do Piauí, Teresina (PI), Brazil – decision number: 4.311.835 (CAAE: 30154720.0.0000.5209). The study complies with all applicable Brazilian (National Health Council resolution 466/12) and international research ethical principles. The patient signed a free and informed consent form.

■ DISCUSSION

The TIVAP is a long-stay device that facilitates infusion of medications, solutions, and chemotherapy agents, blood transfusions, and blood draws for tests. One of its most common indications is for cancer patients who require long duration chemotherapy.^{1,4} This type of catheter reduces the risk of leakage of irritant chemotherapy substances, offers continuous access, and avoids the discomfort of multiple vein punctures.^{4,5}

It is important to emphasize that, despite the rarity of their occurrence, using a TIVAP involves the potential for complications, such as infection, embolization, catheter occlusion, venous perforation, atrial perforation, arrhythmia, phlebitis, leakage, migration, and catheter fracture, among others.⁵⁻⁸ These complications can be classified as early complications (within 7 days of implantation) or late complications (after this period).⁴

Voog et al.⁹ published a prospective, single-center, observational study with 483 patients who had undergone implantation of at least one TIVAP

between January 1, 2006 and December 31, 2006, with a total of 493 TIVAPs fitted, equating to a total of 367,359 catheter-days. These patients were followed until removal of the device, death, or end of follow-up on December 31, 2013. Over a mean follow-up of 18 months (1–94 months), the study reported 87 complications, described in Table 1 (0.237 complications/1,000 catheter-days). The three most common complications were infections (37 cases), thrombotic events (17 cases), and extravasations (9 cases).

In the present study, the patient suffered an early complication involving embolization of the catheter – a rare event that is reported in just 1% of TIVAP complications.^{1,3} Migration may involve the entire length of the catheter or part of it, in cases of catheter fracture. In the present case, the entire catheter had migrated; and the catheter had therefore become disconnected from the port, which could occur because of excessive pressure during infusion of drugs or because of poor surgical technique. In contrast, fracture is generally a late complication and may be linked with catheters placed by puncture, resulting from compression of the catheter where it passes between the clavicle and the first rib. The rate of TIVAP fracture is lower when the catheter is fitted using dissection, whether of the cephalic vein or the external jugular.¹

Embolization may occur in the atrium, ventricle, pulmonary artery, hepatic veins, or vena cava and, because of circulation of fragments, the major clinical

concerns are occurrence of cardiac perforation, arrhythmia, sepsis, and pulmonary emboli. Despite this, patients with embolization have scant symptomatology and are generally asymptomatic, so diagnostic suspicion is aroused when it is impossible to perform infusion or reflux of blood is absent.¹ In the case described here, the condition was suspected immediately before administration of chemotherapy, when swelling around the port site was observed and no blood could be aspirated.

Death from embolization by chemotherapy TIVAP is rare, and diagnosis is achieved by radiography showing the foreign body. Treatment must always be provided promptly, to avoid major complications, and the endovascular technique is standard treatment, as performed in the patient described.¹ In the past, surgery was the only treatment option for fractured and migrated catheters. However, percutaneous removal of migrated catheters is linked with lower morbidity and mortality than surgical procedures.⁵

CONCLUSIONS

Migration of TIVAP fragments to the hepatic vein is an extremely rare and potentially lethal complication. Treatment must therefore be provided as early as possible and the standard treatment employs the endovascular access technique because of its low rate of complications. Despite the rarity of events such as these, the chemotherapy team must always be alert to any type of difficulty with drawing blood or administering liquid via the catheter.

REFERENCES

- Garcez BBD, Eulálio WMN Fo, Vieira SC. Embolização para veia cava inferior de cateter totalmente implantável para quimioterapia. *J Vasc Bras.* 2018;17(1):89-92. <http://dx.doi.org/10.1590/1677-5449.007717>. PMID:29930688.
- Fonseca IY, Krutman M, Nishinari K, et al. Brachial insertion of fully implantable venous catheters for chemotherapy: complications and quality of life assessment in 35 patients. *Einstein (Sao Paulo).* 2016;14(4):473-9. <http://dx.doi.org/10.1590/s1679-45082016ao3606>. PMID:28076593.
- Motta Leal JM Fo, Carnevale FC, Nasser F, et al. Endovascular techniques and procedures, methods for removal of intravascular foreign bodies. *Rev Bras Cir Cardiovasc.* 2010;25(2):202-8. PMID:20802912.
- Danski MTR, de Amorim SD, de Oliveira GLR, Pedrolo E, da Silva SR, Greboge TML. Infectious complications associated with the totally implantable central venous catheter. *J Nurs UFPE on line.* 2017;11(12):5049-58. <https://doi.org/10.5205/1981-8963-v11i12a25104p5049-5058-2017>.
- Cakir F, Geze S, Ozturk MH, Dinc H. Percutaneous endovascular removal of intracardiac migrated port A catheter in a child with acute lymphoblastic leukemia. *Braz J Anesthesiol.* 2014;64(4):275-7. <http://dx.doi.org/10.1016/j.bjane.2012.11.001>.

Table 1. Possible complications caused by totally implantable venous access ports (TIVAP) observed in a study by Voog et al.⁹ with 483 patients with TIVAP fitted.

Complications	N (%)
Infections	37 (42.5)
Thromboses	17 (19.5)
Extravasations	9 (10.3)
Port seal defects	6 (6.9)
TIVAP separation	3 (3.4)
Catheter rupture	2 (2.3)
Pocket hematoma	1 (1.1)
Pneumothorax	1 (1.1)
TIVAP migration	1 (1.1)
Non-functional TIVAP	1 (1.1)
Wound dehiscence	1 (1.1)
Pain	1 (1.1)
TIVAP externalization	1 (1.1)
Inflammation of TIVAP pocket without documented infection	1 (1.1)
Others	5 (5.7)
Total	87 (100.0)

6. Xu H, Chen R, Jiang C, et al. Implanting totally implantable venous access ports in the upper arm is feasible and safe for patients with early breast cancer. *J Vasc Access*. 2020;21(5):609-14. <http://dx.doi.org/10.1177/1129729819894461>. PMID:31841061.
7. Skelton WP 4th, Franke AJ, Welniak S, et al. Investigation of complications following port insertion in a cancer patient population: a retrospective analysis. *Clin Med Insights Oncol*. 2019;13:1179554919844770. <http://dx.doi.org/10.1177/1179554919844770>. PMID:31040735.
8. Tumay LV, Guner OS. Availability of totally implantable venous access devices in cancer patients is high in the long term: a seven-year follow-up study. *Support Care Cancer*. 2021;29(7):3531-8. <http://dx.doi.org/10.1007/s00520-020-05871-6>. PMID:33155092.
9. Voog E, Campion L, du Rusquec P, et al. Totally implantable venous access ports: a prospective long-term study of early and late complications in adult patients with cancer. *Support Care Cancer*. 2018;26(1):81-9. <http://dx.doi.org/10.1007/s00520-017-3816-3>. PMID:28756472.

Correspondence

Rafael Everton Assunção Ribeiro da Costa
 Universidade Estadual do Piauí – UESPI, Centro de Ciências da Saúde
 Rua Olavo Bilac, 2335, Bairro Centro
 CEP 64001-280 - Teresina (PI), Brasil
 Tel.: +55 (86) 3221-4749
 E-mail: rafaelearcosta@gmail.com

Author information

ACMRLS and PSFF - Medical students, Centro Universitário Uninovafapi.
 DRSF and REARC - Medical students, Universidade Estadual do Piauí (UESPI).
 JEPa - Nurse, board certified in Oncologia, support worker, Hospital de Terapia Intensiva (HTI).
 WOSJ - MSc in Ciências e Saúde, Universidade Federal do Piauí (UFPI); Vascular surgeon at Hospital de Terapia Intensiva (HTI).
 SCV - PhD in Tocoginecologia, Universidade Estadual de Campinas (UNICAMP); Oncological surgeon, Departamento de Tocoginecologia, Oncocenter.


Author contributions

Conception and design: ACMRLS, PSFF, DRSF, REARC, JEPa, WOSJ, SCV
 Analysis and interpretation: ACMRLS, PSFF, DRSF, REARC, JEPa, WOSJ, SCV
 Data collection: ACMRLS, PSFF, DRSF, REARC, JEPa, WOSJ, SCV
 Writing the article: ACMRLS, PSFF, DRSF, REARC, JEPa, WOSJ, SCV
 Critical revision of the article: ACMRLS, PSFF, DRSF, REARC, SCV
 Final approval of the article*: ACMRLS, PSFF, DRSF, REARC, JEPa, WOSJ, SCV
 Statistical analysis: N/A.
 Overall responsibility: ACMRLS, PSFF, DRSF, REARC, JEPa, WOSJ, SCV

*All authors have read and approved of the final version of the article submitted to *J Vasc Bras*.

Migração para veia hepática de cateter totalmente implantável para quimioterapia em paciente com carcinoma de mama: relato de caso

Hepatic vein migration of a totally implantable venous access port-a-cath for chemotherapy in a breast carcinoma patient: case report

Augusto Cesar Maia Rio Lima Silveira¹ , Paula Shelda Fonseca Fernandes¹ , Danilo Rafael da Silva Fontinele² , Rafael Everton Assunção Ribeiro da Costa² , José Eduardo Prado Araújo³ , Wilson de Oliveira Sousa Junior^{3,4} , Sabas Carlos Vieira^{5,6} 

Resumo

O cateter totalmente implantável (CTI) é utilizado na administração da quimioterapia. Em menos de 1% dos casos de complicação, pode ocorrer migração do CTI para quimioterapia para a circulação sistêmica. O objetivo deste estudo foi descrever um caso de migração do CTI para a veia hepática. Uma paciente do sexo feminino, de 44 anos de idade, teve diagnóstico de câncer de mama com indicação de quimioterapia neoadjuvante. Realizou-se a implantação de cateter *port-a-cath*. Durante o procedimento de punção do cateter, houve retorno normal de sangue, e foi realizada infusão de soro fisiológico. Em seguida, houve um aumento de volume no local do *port* e não retorno de sangue à aspiração. A radiografia de tórax mostrou embolização do cateter em topografia hepática. Retirou-se o cateter pela técnica do laço (sem complicações), e a paciente recebeu alta no dia seguinte. Possíveis alterações no funcionamento do CTI devem chamar atenção da equipe responsável.

Palavras-chave: complicações; cateteres; quimioterapia neoadjuvante; veias hepáticas; neoplasias da mama; relatos de caso.

Abstract

A totally implantable venous access port (TIVAP) is used for chemotherapy administration. Venous port migration to the systemic circulation occurs in less than 1% of complications. The aim of this study is to describe a case of TIVAP migration to the hepatic vein. A 44-year-old female patient with breast cancer was prescribed neoadjuvant chemotherapy. A port-a-cath was surgically implanted for chemotherapy. During the port puncture procedure, blood returned normally when aspirated. When the port was first accessed and flushed with saline solution, swelling was observed at the port site and blood could no longer be aspirated. A chest radiography showed catheter embolization in the region of the hepatic vein. The catheter was retrieved using a snare technique (without complications) and the patient was discharged the next day. The care team should be alert to possible TIVAP malfunction.

Keywords: complications; catheters; neoadjuvant chemotherapy; hepatic veins; breast neoplasms; case reports.

Como citar: Silveira ACMRL, Fernandes PSF, Fontinele DRS, Costa REAR, Araújo JEP, Sousa Junior WO, Vieira SC. Migração para veia hepática de cateter totalmente implantável para quimioterapia em paciente com carcinoma de mama: relato de caso. *J Vasc Bras.* 2022;21:e20210189. <https://doi.org/10.1590/1677-5449.202101891>

¹Centro Universitário Uninovafapi, Teresina, PI, Brasil.

²Universidade Estadual do Piauí – UESPI, Teresina, PI, Brasil.

³Hospital de Terapia Intensiva – HTI, Teresina, PI, Brasil.

⁴Universidade Federal do Piauí – UFPI, Teresina, PI, Brasil.

⁵Universidade Estadual de Campinas – UNICAMP, Campinas, SP, Brasil.

⁶Oncocenter, Teresina, PI, Brasil.

Fonte de financiamento: Nenhuma.

Conflito de interesse: Os autores declararam não haver conflitos de interesse que precisam ser informados.

Submetido em: Outubro 27, 2021. Aceito em: Março 07, 2022.

O estudo foi realizado no Oncocenter, Teresina, PI, Brasil.



■ INTRODUÇÃO

O uso de cateter totalmente implantável (CTI) é comumente indicado para pacientes que necessitam de quimioterapia de longa duração no tratamento do câncer. A migração do CTI para quimioterapia para a circulação sistêmica é um evento raro e representa menos de 1% das complicações relacionadas a esse dispositivo. A embolização do fragmento pode ocorrer para átrio, ventrículo, artéria pulmonar, veias hepáticas e veia cava, entre outros^{1,2}.

O objetivo deste estudo foi descrever um caso de migração do CTI para quimioterapia para a veia hepática.

■ DESCRIÇÃO DO CASO

Uma paciente do sexo feminino, de 44 anos de idade, chegou ao serviço apresentando nódulo mamário. Os resultados da biópsia do nódulo com estudos anatomopatológico e imuno-histoquímico indicaram se tratar de um carcinoma invasivo de mama de tipo não especial (CINE), G2, grau nuclear 2, receptores de estrogênio (RE)+: 80%, receptores de progesterona (RP)+: 40%, receptores do fator de crescimento epidérmico humano 2 (HER2) negativos: 0-1 e Ki67: 30%.

A paciente teve indicação de quimioterapia neoadjuvante, e foi realizada implantação de cateter *port-a-cath* com acesso pela veia cefálica direita por flebotomia. A posição do cateter na veia cava superior foi confirmada por radioscopia no intraoperatório, e, em seguida, procedeu-se a heparinização do cateter. O procedimento ocorreu sem intercorrências, e a

paciente recebeu alta sem queixas. No momento da administração do primeiro ciclo de quimioterapia, houve retorno de sangue após punção do cateter, iniciando-se, em seguida, a infusão de soro fisiológico, sendo, então, observada elevação no sítio do reservatório do cateter (*port*). O procedimento de quimioterapia foi suspenso, e realizou-se uma radiografia de tórax (Figuras 1A e 1B) que mostrou embolização do cateter em topografia hepática. A paciente não apresentou nenhum sintoma.

A paciente foi internada e encaminhada para o centro cirúrgico para retirada do cateter pela técnica do laço, que foi realizada através de acesso venoso percutâneo pela veia femoral esquerda. Realizou-se o implante de um introdutor, permitindo o manejo dos materiais a serem utilizados. Um cateter com curvatura apropriada para atingir a localização do corpo estranho foi conduzido sobre fio guia e posicionado adjacente a uma das extremidades do cateter. Após o posicionamento do fio guia, retirou-se o cateter e introduziu-se sobre o mesmo fio guia o dispositivo de extração do corpo estranho (laço), até posicioná-lo exatamente na extremidade do cateter localizada anteriormente. Neste momento, o corpo estranho intravenoso (CTI) foi capturado pelo dispositivo (Figura 2A) e conduzido até o introdutor para a retirada (Figura 2B)³. O procedimento ocorreu sem complicações, e a paciente recebeu alta sem intercorrências no primeiro dia de pós-operatório. No mês seguinte, a paciente foi submetida à implantação de um novo cateter *port-a-cath* para a realização da quimioterapia neoadjuvante (Figura 3). O procedimento ocorreu sem complicações. Atualmente, com cerca

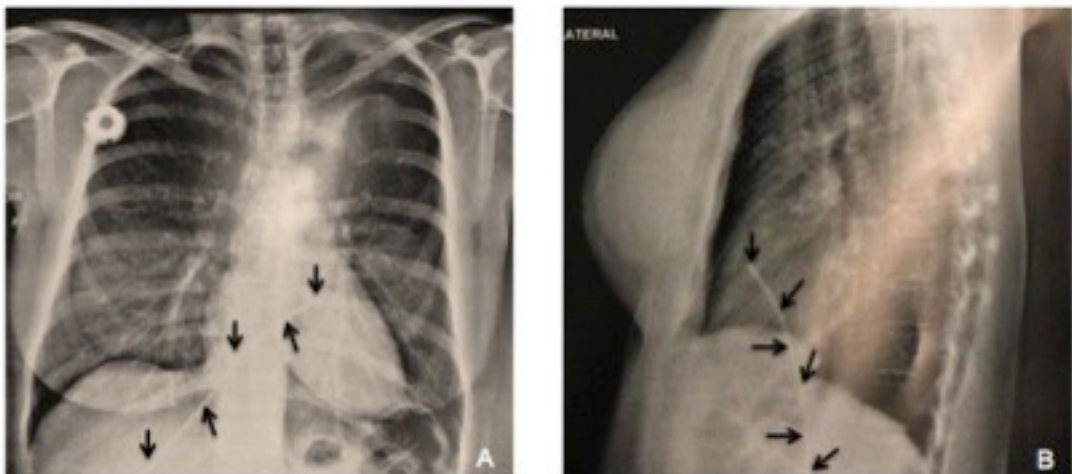


Figura 1. (A) e (B) Radiografia de tórax mostrando migração de cateter totalmente implantável para quimioterapia para a veia hepática. **Nota explicativa:** As setas apontam o cateter totalmente implantável para quimioterapia migrado para veia hepática.

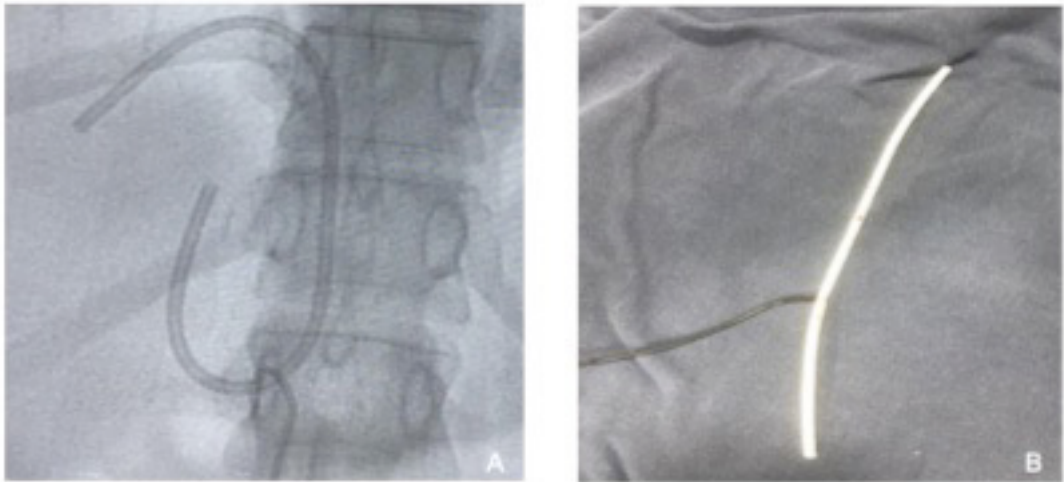


Figura 2. Ilustração da técnica do laço realizada para retirada de cateter totalmente implantável (CTI) para quimioterapia com migração para a veia hepática (acesso através da veia femoral esquerda). (A) Captura do CTI; (B) CTI retirado³.

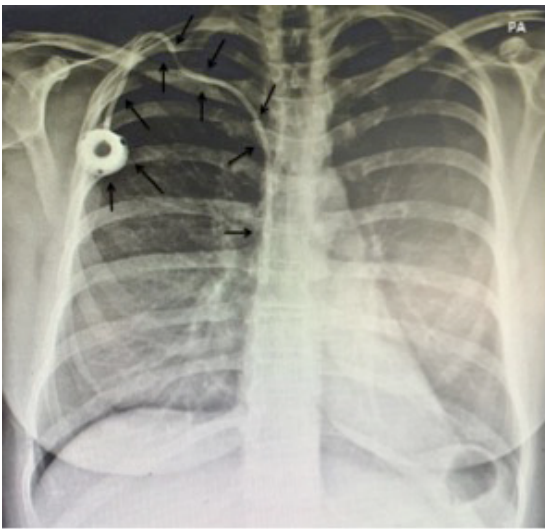


Figura 3. Radiografia de tórax realizada após o procedimento de retirada do cateter totalmente implantável para quimioterapia com migração para a veia hepática mostrando o novo cateter *port-a-cath* implantado sem complicações. **Nota explicativa:** As setas apontam o novo cateter *port-a-cath* implantado sem complicações; No contexto de uma radiografia, a sigla PA (póstero-anterior) refere-se à direção do raio-X atravessando o paciente de posterior para anterior, avaliando melhor estruturas mais próximas da região ventral.

de 25 meses de seguimento (31/12/2019 a 28/01/2022), a paciente se encontra bem e sem evidências de complicações decorrentes da migração do CTI ou do procedimento de retirada.

Este estudo faz parte de um projeto em pacientes com câncer atendidos em um serviço privado de

Oncologia localizado na cidade de Teresina (Piauí [PI]), Brasil. O projeto foi aprovado pelo Comitê de Ética em Pesquisa da Universidade Estadual do Piauí, Teresina (PI), Brasil – número do parecer: 4.311.835 (CAAE: 30154720.0.0000.5209). Foram respeitados todos os preceitos éticos em pesquisa vigentes no Brasil (resolução do Conselho Nacional de Saúde número 466/12) e nos documentos internacionais. A paciente forneceu termo de consentimento livre e esclarecido.

■ DISCUSSÃO

O CTI é um dispositivo de longa permanência que auxilia a infusão de medicamentos, soluções e quimioterápicos, transfusões sanguíneas e coleta de exames. Entre suas principais indicações, estão os pacientes oncológicos que necessitam de quimioterapia de longa duração^{1,4}. O uso desse tipo de cateter reduz o risco de extravasamento de substâncias quimioterápicas irritantes, além de possibilitar um acesso contínuo e evitar o desconforto do paciente em relação às numerosas venopunções^{4,5}.

É importante salientar que, apesar de ocorrer raramente, o uso de CTI tem o potencial de causar complicações ao paciente, como infecções, embolizações, oclusões do cateter, perfurações venosas, perfurações atriais, arritmias, flebites, vazamentos, migrações e quebras do cateter, entre outras⁵⁻⁸. Desse modo, elas podem ser classificadas como complicações precoces (até 7 dias após a implantação) ou tardias, posteriormente a esse período⁴.

Tabela 1. Possíveis complicações decorrentes do uso de cateter totalmente implantável (CTI) ocorridas no estudo conduzido por Voog et al.⁹ em 483 pacientes com CTI implantado.

Complicações	N (%)
Infecções	37 (42,5)
Tromboses	17 (19,5)
Extravasamentos	9 (10,3)
Defeitos no invólucro do <i>port</i>	6 (6,9)
Separações do CTI	3 (3,4)
Rupturas do cateter	2 (2,3)
Hematoma cavitário	1 (1,1)
Pneumotórax	1 (1,1)
Migração do CTI	1 (1,1)
CTI não funcional	1 (1,1)
Desunião da cicatriz	1 (1,1)
Dor	1 (1,1)
Externalização do CTI	1 (1,1)
Inflamação da cavidade do CTI sem infecção documentada	1 (1,1)
Outras	5 (5,7)
Total	87 (100,0)

Voog et al.⁹ realizaram um estudo observacional prospectivo em um único centro com 483 pacientes que haviam sido submetidos à implantação de pelo menos um CTI entre 01/01/2006 e 31/12/2006 em um total de 493 CTIs implantados, representando uma quantidade global de 367,359 cateteres-dia. Esses pacientes foram acompanhados até a data de remoção do dispositivo, óbito ou término do seguimento (31/12/2013). Em um seguimento médio de 18 meses (1–94 meses), esse estudo mostrou a ocorrência de 87 complicações, descritas na Tabela 1 (0,237 complicações/1.000 cateteres-dia). As três complicações mais comuns foram infecções (37 casos), eventos trombóticos (17 casos) e extravasamentos (9 casos).

Neste estudo, o caso apresentou uma complicação precoce caracterizada pela embolização do cateter – evento raro que está relacionado com apenas cerca de 1% das complicações por CTI^{1,3}. A migração pode ocorrer por todo o trajeto ou por parte dele nos casos de fratura. No presente caso, ocorreu migração de todo o cateter; portanto, houve desconexão entre o *port* e o cateter, o que pode ocorrer por excessiva pressão na infusão de drogas ou por má técnica cirúrgica. Já a fratura geralmente é uma complicação tardia e pode estar associada ao cateter que é colocado por punção, ocorrendo pela compressão do cateter na passagem entre a clavícula e a primeira costela. Assim, quando realizado por dissecação, seja da veia cefálica ou jugular externa, o CTI apresenta uma taxa de fratura menor¹.

A embolização pode ocorrer em átrio, ventrículo, artéria pulmonar, veias hepáticas e cava e, devido à circulação desses fragmentos, têm-se como principais preocupações clínicas a ocorrência de perfurações cardíacas, arritmias, sepse e embolias pulmonares. Apesar disso, a sintomatologia do paciente com embolização é escassa, geralmente assintomática, tendendo-se a suspeita diagnóstica quando há impossibilidade de infusão ou quando o refluxo de sangue é inexistente¹. No caso descrito, a suspeita aconteceu no momento imediatamente antes da administração da quimioterapia, quando ocorreu aumento do volume no local do *port* e não houve mais retorno de sangue à aspiração.

O óbito por embolização de CTI para quimioterapia é raro, e o diagnóstico se dá pela realização de radiografia para visualização do corpo estranho. Além disso, o tratamento deve ser realizado de forma precoce, buscando evitar maiores complicações, sendo a técnica por acesso endovascular o tratamento padrão, como realizado na paciente do caso descrito¹. No passado, a cirurgia era a única opção no tratamento de cateteres fraturados e migrados. Porém, a remoção percutânea de cateteres migrados é relacionada a menor morbimortalidade se comparada aos procedimentos cirúrgicos⁵.

CONCLUSÃO

A migração para veia hepática de fragmentos do CTI é uma complicação extremamente rara e potencialmente letal. Portanto, o tratamento deve ser realizado o mais precocemente possível, sendo a técnica de acesso endovascular o tratamento padrão por apresentar baixas taxas de complicação. Apesar da raridade de eventos como esse, a equipe de quimioterapia deve ficar sempre atenta para qualquer dificuldade de coleta de sangue ou administração de líquidos no cateter.

REFERÊNCIAS

- Garcez BBD, Eulálio WMN Fo, Vieira SC. Embolização para veia cava inferior de cateter totalmente implantável para quimioterapia. *J Vasc Bras.* 2018;17(1):89-92. <http://dx.doi.org/10.1590/1677-5449.007717>. PMID:29930688.
- Fonseca IY, Krutman M, Nishinari K, et al. Brachial insertion of fully implantable venous catheters for chemotherapy: complications and quality of life assessment in 35 patients. *Einstein (Sao Paulo).* 2016;14(4):473-9. <http://dx.doi.org/10.1590/s1679-45082016a03606>. PMID:28076593.
- Motta Leal JM Fo, Carnevale FC, Nasser F, et al. Endovascular techniques and procedures, methods for removal of intravascular foreign bodies. *Rev Bras Cir Cardiovasc.* 2010;25(2):202-8. PMID:20802912.
- Danski MTR, de Amorim SD, de Oliveira GLR, Pedrolo E, da Silva SR, Greboge TML. Infectious complications associated with the totally implantable central venous catheter.

- J Nurs UFPE on line. 2017;11(12):5049-58. <https://doi.org/10.5205/1981-8963-v11i12a25104p5049-5058-2017>.
5. Cakir F, Geze S, Ozturk MH, Dinc H. Percutaneous endovascular removal of intracardiac migrated port A catheter in a child with acute lymphoblastic leukemia. *Braz J Anesthesiol*. 2014;64(4):275-7. <http://dx.doi.org/10.1016/j.bjane.2012.11.001>.
 6. Xu H, Chen R, Jiang C, et al. Implanting totally implantable venous access ports in the upper arm is feasible and safe for patients with early breast cancer. *J Vasc Access*. 2020;21(5):609-14. <http://dx.doi.org/10.1177/1129729819894461>. PMID:31841061.
 7. Skelton WP 4th, Franke AJ, Welniak S, et al. Investigation of complications following port insertion in a cancer patient population: a retrospective analysis. *Clin Med Insights Oncol*. 2019;13:1179554919844770. <http://dx.doi.org/10.1177/1179554919844770>. PMID:31040735.
 8. Tumay LV, Guner OS. Availability of totally implantable venous access devices in cancer patients is high in the long term: a seven-year follow-up study. *Support Care Cancer*. 2021;29(7):3531-8. <http://dx.doi.org/10.1007/s00520-020-05871-6>. PMID:33155092.
 9. Voog E, Champion L, du Rusquec P, et al. Totally implantable venous access ports: a prospective long-term study of early and late complications in adult patients with cancer. *Support Care Cancer*. 2018;26(1):81-9. <http://dx.doi.org/10.1007/s00520-017-3816-3>. PMID:28756472.

Correspondência

Rafael Everton Assunção Ribeiro da Costa
 Universidade Estadual do Piauí – UESPI, Centro de Ciências da Saúde
 Rua Olavo Bilac, 2335, Bairro Centro
 CEP 64001-280 - Teresina (PI), Brasil
 Tel: (86) 3221-4749
 E-mail: rafaelearcosta@gmail.com

Informações sobre os autores

ACMRLS e PSFF - Estudantes de Medicina, Centro Universitário Uninovafapi.
 DRSF e REARC - Estudantes de Medicina, Universidade Estadual do Piauí (UESPI).
 JEP A - Enfermeiro especialista em Oncologia e profissional da área de Assistencial, Hospital de Terapia Intensiva (HTI).
 WOSJ - Mestre em Ciências e Saúde, Universidade Federal do Piauí (UFPI) e cirurgião vascular, Hospital de Terapia Intensiva (HTI).
 SCV - Doutor em Tocoginecologia, Universidade Estadual de Campinas (UNICAMP) e Cirurgião Oncológico, Departamento de Tocoginecologia, Oncocenter.

Contribuição dos autores

Concepção e desenho do estudo: ACMRLS, PSFF, DRSF, REARC, JEP A, WOSJ, SCV
 Análise e interpretação dos dados: ACMRLS, PSFF, DRSF, REARC, JEP A, WOSJ, SCV
 Coleta de dados: ACMRLS, PSFF, DRSF, REARC, JEP A, WOSJ, SCV
 Redação do artigo: ACMRLS, PSFF, DRSF, REARC, JEP A, WOSJ, SCV
 Revisão crítica do texto: ACMRLS, PSFF, DRSF, REARC, SCV
 Aprovação final do artigo*: ACMRLS, PSFF, DRSF, REARC, JEP A, WOSJ, SCV
 Análise estatística: N/A.
 Responsabilidade geral pelo estudo: ACMRLS, PSFF, DRSF, REARC, JEP A, WOSJ, SCV

*Todos os autores leram e aprovaram a versão final submetida ao J Vasc Bras.