








Dystrophic calcinosis cutis in chronic venous disease of the lower limbs

Calcinose distrófica cutânea na doença venosa crônica de membros inferiores

Carolina Heil Arostegui Pacheco¹ , Carmen Lucia Lascasas Porto^{1,2} , Juliana de Miranda Vieira^{1,2} , Ana Leticia de Mattos Milhomens^{1,2} , Rossano Kepler Alvim Fiorelli^{3,4} , Stenio Karlos Alvim Fiorelli^{3,4} , Marcos Arêas Marques^{1,2,3,4} 

Abstract

Lower limb ulcers secondary to chronic venous disease (CVD) are a significant public health problem in Brazil and account for about 70% of these ulcers. Despite recent technological advances and the various therapeutic options for treatment of these chronic injuries, several factors may be involved in resistance to treatment. Dystrophic calcinosis cutis (DCC) is a rare and often underdiagnosed condition that, when in conjunction with CVD, may be associated with a refractory healing process. In this article, we report a case of DCC in a patient with CVD and discuss its etiology, pathophysiology and possible treatment options.

Keywords: venous insufficiency; skin ulcer; leg ulcer; varicose ulcer; calcinosis; wound healing.

Resumo

As úlceras de membros inferiores, secundárias à doença venosa crônica (DVC), constituem um problema significativo de saúde pública no Brasil e representam cerca de 70% do total dessas úlceras. Apesar dos recentes avanços tecnológicos e das diversas opções terapêuticas utilizadas para essas lesões crônicas, existem diversos fatores que podem estar implicados na resistência ao tratamento. A calcificação distrófica cutânea (CDC) é uma condição rara e frequentemente subdiagnosticada, que, quando associada à DVC, pode estar associada à refratariedade no processo cicatricial. Neste artigo, relatamos um caso de CDC em paciente portador de DVC e discutimos a sua etiologia, fisiopatologia e possíveis opções de tratamento.

Palavras-chave: insuficiência venosa; úlcera cutânea; úlcera de perna; úlcera varicosa; calcinose; cicatrização de feridas.

How to cite: Pacheco CHA, Porto CLL, Vieira JM, et al. Dystrophic calcinosis cutis in chronic venous disease of the lower limbs. J Vasc Bras. 2022;21:e20210166. <https://doi.org/10.1590/1677-5449.202101662>

¹ Universidade do Estado do Rio de Janeiro – UERJ, Hospital Universitário Pedro Ernesto – HUPE, Rio de Janeiro, RJ, Brasil.

² Universidade do Estado do Rio de Janeiro – UERJ, Rio de Janeiro, RJ, Brasil.

³ Universidade Federal do Estado do Rio de Janeiro – UNIRIO, Hospital Universitário Gaffrée e Guinle, Rio de Janeiro, RJ, Brasil.

⁴ Universidade Federal do Estado do Rio de Janeiro – UNIRIO, Rio de Janeiro, RJ, Brasil.

Financial support: None.

Conflicts of interest: No conflicts of interest declared concerning the publication of this article.

Submitted: December 30, 2021. Accepted: June 13, 2022.

The study was carried out at Hospital Universitário Pedro Ernesto (HUPE) da Universidade do Estado do Rio de Janeiro (UERJ), Rio de Janeiro, RJ, Brazil.



Copyright© 2022 The authors. This is an Open Access article distributed under the terms of the Creative Commons Attribution License, which permits unrestricted use, distribution, and reproduction in any medium, provided the original work is properly cited.

■ INTRODUCTION

Calcinosis cutis (CC) is characterized by abnormal deposition of calcium salts in the skin and subcutaneous cellular tissue (SCT) and can be divided into five subtypes: dystrophic, metastatic, iatrogenic, idiopathic, and calciphylaxis.¹⁻³

Dystrophic calcinosis cutis (DCC) occurs in patients who do not have systemic calcium metabolism dysfunction^{3,4} and can be triggered by local damage, such as trauma, infection, or cancer, causing degeneration of collagen and elastic fibers.⁵

While the pathogenesis of DCC in chronic venous disease (CVD) is not yet fully understood, a small series of published cases attributed the deposits of insoluble calcium phosphate in tissues that amplifies and perpetuates the local inflammatory reaction to venous stasis and the chronic cutaneous inflammatory process, which causes difficulties with healing. In addition to CVD, there are also reports of associations between DCC and *diabetes mellitus*, hyperparathyroidism, advanced chronic kidney disease, autoimmune diseases, connective tissue diseases, cancer, and skin infections.^{1,2,5}

This report describes the case of a patient with ulcers of the left lower limb secondary to CVD, with onset around 24 years previously and refractory to treatment because of concurrent DCC.

This study was approved by the Research Ethics Committee at the Hospital Universitário Pedro Ernesto (HUPE), Universidade do Estado do Rio de Janeiro (UERJ), consolidated opinion number: 5.174.833 (CAAE: 52753821.2.0000.5259).

■ CASE DESCRIPTION

The patient was a 70-year-old male with systemic arterial hypertension, type I *diabetes mellitus*, body mass index exceeding 30 kg/m², and CVD. He reported onset of ulcers on his left lower limb at 46 years of age, with duration of around 20 years and full healing for 1 year within that time span. The patient's ulcerations had relapsed around 2 years previously, when he was referred to the Hospital Universitário Pedro Ernesto (HUPE), part of the Universidade do Estado do Rio de Janeiro (UERJ).

The patient's previous medical history included recurrent erysipelas of the lower limbs and ultrasound guided dense foam sclerotherapy of the left great saphenous vein around 2 years previously.

Physical examination revealed "boot" hyperpigmentation of the mid and lower thirds of the lower limbs and "orange peel" dry skin with areas of eczema. The patient also had edema 2+/-4+, lipodermatosclerosis, lymphatic vesicles, multiple

ulcerous lesions of the mid-distal third of the left leg, with diameters varying from 1.0 to 2.5 cm, moderate exudate, no signs of secondary infection, and presence of spontaneous exudate of fragmented, stony, white-colored material (Figure 1). The right lower limb had no ulcers. Lower limb arterial pulses had high-amplitude, equal rhythm and equal pressure.

It was notable that the results of laboratory tests of calcium metabolism parameters were normal (total calcium: 9.8 mg/dL, phosphorus: 4.0 mg/dL, parathormone: 57 pg/mL, serum creatinine: 0.9 mg/dL, and 25-hydroxy vitamin D: 35 ng/mL).

Laboratory tests for investigation of connective tissue diseases were non-reactive and cultures for bacterial and fungal infections were negative. Pathology tests were ordered, showing DCC and diffuse fibrotic angiodermatitis.

Simple X-rays of the left lower limb revealed lesions compatible with amorphous calcifications of soft tissues of the external aspect of the mid and inferior third of the left leg (Figure 2).

Color Doppler ultrasound (CDUS) of the lower limbs revealed reflux in the left great saphenous vein and ruled out signs of acute or previous deep vein thrombosis. During B-mode scanning of the subcutaneous level, hyperechogenic images were observed, generating intense sonic shadows with areas of confluence, suggestive of calcium deposits in the SCT of the distal mid third of the leg, in the region of the ulcers (Figures 3A and 3B).

Computed tomography of the lower limbs showed diffuse calcium deposits with a concentric distribution in the mid and distal thirds of both lower limbs, with no deposits in other areas of the body (Figures 4A and 4B).

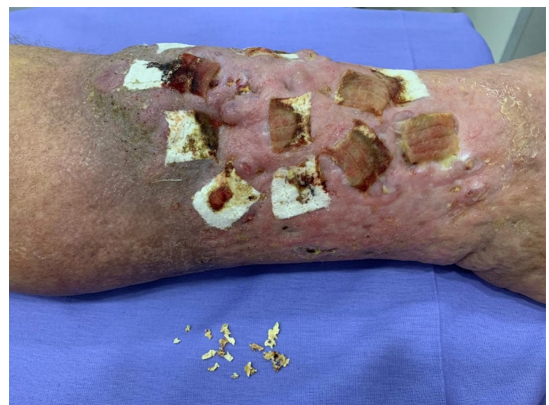

Figure 1. Multiple ulcers on the mid-distal third of the left leg, with diameters varying from 1.0 to 2.5 cm, with moderate exudate and presence of spontaneous extrusion of fragmented, stony, white material, but free from signs of secondary infection. Dressed with calcium alginate and sodium.

The arterial examination showed triphasic flows with normal velocities.

The treatment chosen was a conservative approach with regular dressing applied in the outpatients center, removal of the stony material with forceps, and application of calcium alginate and sodium (Curatec®).

DISCUSSION

Five CC subtypes are described in the medical literature: metastatic, iatrogenic, idiopathic, dystrophic, and calciphylaxis.^{1-3,5}

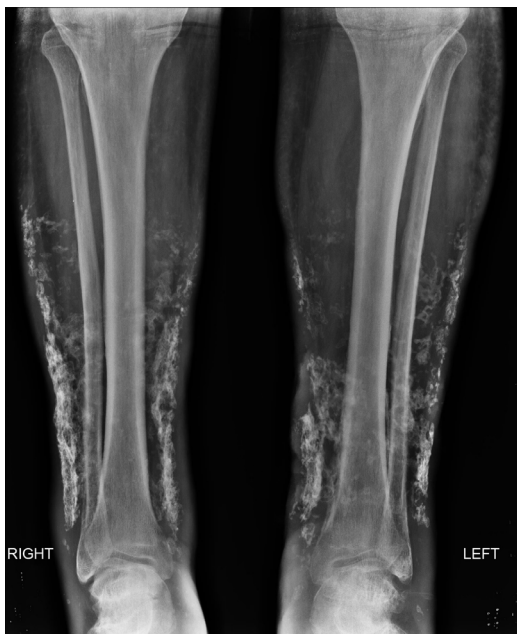

Figure 2. Simple X-rays of the lower limbs: lesions compatible with amorphous calcifications of soft tissues of the external aspect of the mid and lower third of the legs.

Metastatic CC involves abnormal calcium and phosphorus metabolism, leading to hypercalcemia and/or hyperphosphatemia; while iatrogenic CC is secondary to intravenous administration of calcium gluconate or treatment with phosphate.^{2,6}

The etiology of idiopathic CC has not been explained and examples of this condition include scrotal calcification in young men and calcified nodules in the head or extremities of healthy individuals, without any type of calcium metabolism disorder or damage to underlying tissues.^{2,5,6}

Calciphylaxis is defined as calcification of the middle layer of small and medium blood vessels in the dermis and SCT of patients with end stage chronic kidney disease. Clinically, calciphylaxis can manifest with livedo reticularis racemosa, which progresses to retiform purpura and cutaneous necrosis.^{2,6,7}

Dystrophic calcinosis cutis is related to traumatic, chemical, or infectious injury that leads to abnormal deposition of calcium salts composed of hydroxyapatite and amorphous calcium phosphate in the skin, in patients without systemic calcium metabolism dysfunction. This buildup provokes persistent tissue inflammation which eventually causes skin hypoxia and hypovascularization and induces release of phosphate binding proteins, promoting tissue calcification. Proinflammatory cytokines such as interleukins IL-6 and IL-1 beta and tumor necrosis factor alpha are also related to this process.^{2,5,8,9}

In DCC, both metabolism and serum levels of calcium and phosphate are normal and, histology reveals calcium salts in the dermis or subcutaneous fat.⁵ Furthermore, the process of intracellular calcification begins at the mitochondrial level of cells in apoptosis, which lose their capacity to self-regulate calcium levels, permitting its ingress in large quantities and

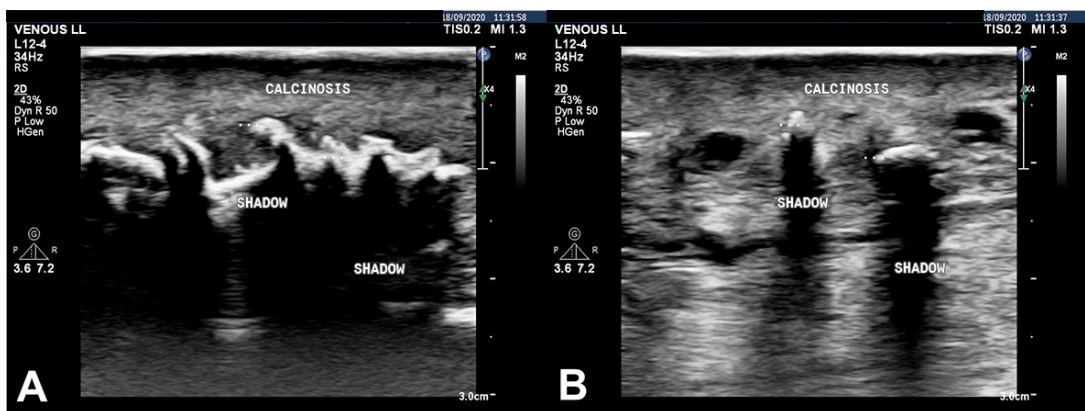


Figure 3. (A) and (B) Color Doppler ultrasound of the lower limbs (B-mode) with hyperechogenic images that generate intense acoustic shadows, with areas of convergence, suggestive of calcium deposits in the subcutaneous cellular tissues, in the mid-distal third of the leg in the region of the ulcers.

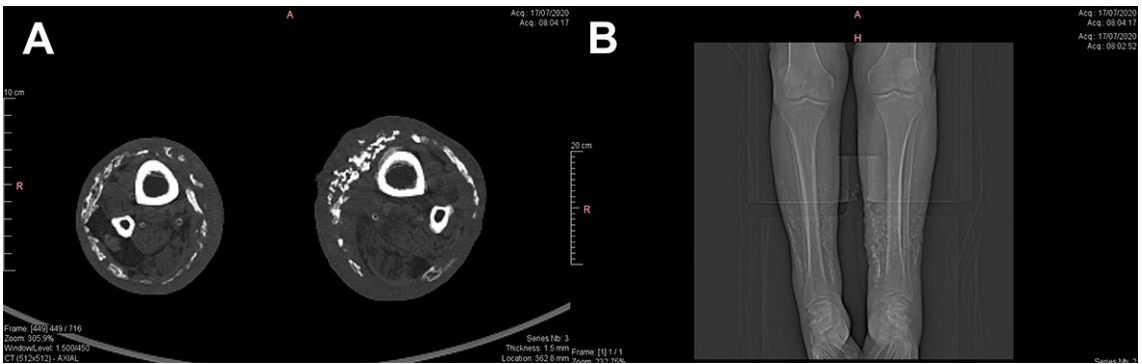


Figure 4. A) Computed tomography of the lower limbs (transverse and longitudinal slices) showing diffuse calcium deposits distributed concentrically around the mid and distal thirds of both lower limbs, with no deposits present in other regions of the body.

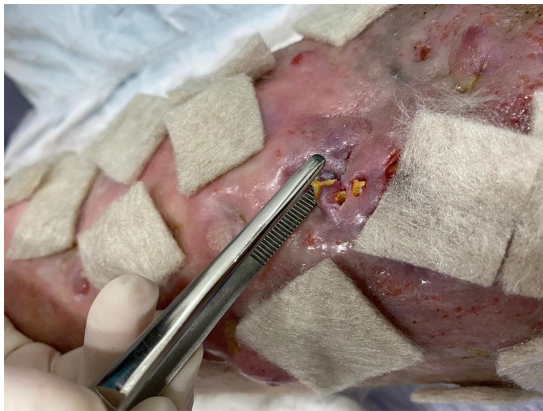

Figure 5. Mechanical extraction of calcified material.

provoking failure of metabolism, necrosis, and cell death, culminating in build up of calcium salts in a form similar to apatite.^{2,5}

Histology shows calcium salts in the form of fine granules and small deposits in the dermis or amorphous deposits in subcutaneous tissues. Their frequency ranges from 10 to 40% in reports in the literature, depending on the assessment technique used.¹⁰ Lippmann and Goldin¹¹ reported calcification of the SCT in 10% of 60 patients with CVD assessed radiographically. Other studies using simple X-rays found evidence that DCC varies from 17.5% to 40% in patients with CVD.^{12,13} However, Takoro et al.⁴ reported prevalence exceeding 65% of latent DCC in CVD, compared with the general population, suggesting that early detection of latent calcinosis with simple X-rays could be useful for attempts to inhibit its progression.

One limitation of this study is that the patient was lost to follow-up.

TREATMENT

Treatment of DCC is challenging and the absence of prospective studies compounded by the small

number of reports in the literature makes it difficult to evaluate efficacy and safety of the proposed treatment approaches that have been described. Treatment proposals thus range from conservative measures, with regular dressings, removal of material by mechanical extraction (Figure 5) or with the help of drugs, surgical removal, or even ablation, with CO₂ lasers. However, all of them lack confirmatory evidence.¹⁴⁻¹⁸

CONCLUSIONS

When associated with CVD, DCC of the lower limbs may be the cause of ulcers refractory to conservative treatment. Management of the condition is challenging and there is no consensus on the best treatment.

REFERÊNCIAS

- Reiter N, El-Shabrawi L, Leinweber B, Berghold A, Aberer E. Calcinosis cutis. Part I: diagnostic pathway. *J Am Acad Dermatol.* 2011;65(1):1-12. <http://dx.doi.org/10.1016/j.jaad.2010.08.038>. PMID:21679810.
- Jiménez-Gallo D, Ossorio-García L, Linares-Barrios M. Calcinosis cutis and calciphylaxis. *Actas Dermosifiliogr.* 2015;106(10):785-94. <http://dx.doi.org/10.1016/j.ad.2015.09.001>. PMID:26394755.
- Tawekji T, Abdul-Baki MN, Dhemes Y, Douri T. Diffuse idiopathic calcinosis cutis: a case report in a 13-year-old Syrian boy. *Oxf Med Case Reports.* 2020;2020(7):a054. <http://dx.doi.org/10.1093/omcr/omaa054>. PMID:32760591.
- Tokoro S, Satoh T, Okubo Y, Igawa K, Yokozeki H. Latent dystrophic subcutaneous calcification in patients with chronic venous insufficiency. *Acta Derm Venereol.* 2009;89(5):505-8. <http://dx.doi.org/10.2340/00015555-0680>. PMID:19734978.
- Enoch S, Kupitz S, Miller DR, Harding KG. Dystrophic calcification as a cause for non-healing leg ulcers. *Int Wound J.* 2005;2(2):142-7. <http://dx.doi.org/10.1111/j.1742-4801.2005.00096.x>. PMID:16722863.
- Walsh JS, Fairley JA. Calcifying disorders of the skin. *J Am Acad Dermatol.* 1995;33(5 Pt 1):693-706. [http://dx.doi.org/10.1016/0190-9622\(95\)91803-5](http://dx.doi.org/10.1016/0190-9622(95)91803-5). PMID:7593766.
- Alsaif F, Abduljabbar AM. Unilateral idiopathic calcinosis cutis: a case report. *Case Rep Dermatol.* 2017;9(1):20-4. <http://dx.doi.org/10.1159/000456651>. PMID:28203159.

8. Boulman N, Slobodin G, Rozenbaum M, Rosner I. Calcinosis in rheumatic diseases. *Semin Arthritis Rheum*. 2005;34(6):805-12. <http://dx.doi.org/10.1016/j.semarthrit.2005.01.016>. PMID:15942915.
9. Kim MS, Choi KC, Kim HS, Song IG, Shin BS. Calcinosis cutis in systemic lupus erythematosus: a case report and review of the published work. *J Dermatol*. 2010;37(9):815-8. <http://dx.doi.org/10.1111/j.1346-8138.2010.00894.x>. PMID:20883367.
10. Wollina U, Hasenöhr K, Köstler E, et al. Dystrophic calcification in chronic leg ulcers: a clinicopathologic study. *Dermatol Surg*. 2009;35(3):457-61. <http://dx.doi.org/10.1111/j.1524-4725.2009.01064.x>. PMID:19243405.
11. Lippmann HI, Goldin RR. Subcutaneous ossification of the legs in chronic venous insufficiency. *Radiology*. 1960;74(2):279-88. <http://dx.doi.org/10.1148/74.2.279>. PMID:14417404.
12. Piry A, Vin F, Allaert FA. Inflammation and subcutaneous calcification of venous origins. *Phlebologie*. 1992;45(1):41-7, discussion 48-9. PMID:1496031.
13. Lindner B. Disseminated cutaneous calcination of lower leg. *Arch Dermatol Syph*. 1953;196(4):403-12. <http://dx.doi.org/10.1007/BF00365070>. PMID:13125409.
14. Reiter N, El-Shabrawi L, Leinweber B, Berghold A, Aberer E. Calcinosis cutis: Part II. Treatment options. *J Am Acad Dermatol*. 2011;65(1):15-22. <http://dx.doi.org/10.1016/j.jaad.2010.08.039>. PMID:21679811.
15. Kutlubay Z, Yardimci G, Gokler G, Engin B. A dystrophic calcinosis cutis case treated with CO2 laser. *J Cosmet Laser Ther*. 2014;16(3):144-6. <http://dx.doi.org/10.3109/14764172.2013.854622>. PMID:24131067.
16. Delgado-Márquez AM, Carmona M, Vanaclocha F, Postigo C. Effectiveness of extracorporeal shock wave lithotripsy to treat dystrophic calcinosis cutis ulcers. *Actas Dermosifiliogr*. 2015;106(2):140-3. PMID:25441166.
17. Callam MJ, Ruckley CV, Harper DR, Dale JJ. Chronic ulceration of the leg: extent of the problem and provision of care. *Br Med J (Clin Res Ed)*. 1985;290(6485):1855-6. <http://dx.doi.org/10.1136/bmj.290.6485.1855>. PMID:3924283.
18. Castelo Branco S, Costa M, Vasconcelos A. Chronic venous insufficiency and dystrophic subcutaneous calcification. *Acta Med Port*. 2019;32(2):165. <http://dx.doi.org/10.20344/amp.11110>. PMID:30896399.

Correspondence

Marcos Arêas Marques
Rua Assunção, 217/704 - Botafogo
CEP 22251-030 - Rio de Janeiro (RJ), Brasil
Tel.: +55 (21) 99859-0160
E-mail: mareasmarques@gmail.com

Author information

CHAP - Ecografia Vascular resident, Hospital Universitário Pedro Ernesto (HUPE), Universidade do Estado do Rio de Janeiro (UERJ).
CLLP - Associate professor, Faculdade de Ciências Médicas; Chief of Serviço de Angiologia, Hospital Universitário Pedro Ernesto (HUPE), Universidade do Estado do Rio de Janeiro (UERJ).
JMV - PhD candidate from Programa de Fisiopatologia Clínica e Experimental, Universidade do Estado do Rio de Janeiro (UERJ).
ALMM and MAM - Physician, Unidade Docente Assistencial de Angiologia, Hospital Universitário Pedro Ernesto (HUPE), Universidade do Estado do Rio de Janeiro (UERJ).
MAM - Serviço de Cirurgia Vascular, Hospital Universitário Gaffrêe e Guinle, Universidade Federal do Estado do Rio de Janeiro (UNIRIO).
RKAF - Full professor and chief of Departamento de Cirurgia Geral e Especializada, Programa de Pós-graduação em Medicina coordinator at Universidade Federal do Estado do Rio de Janeiro (UNIRIO).
SKAF - Adjunct professor, head of Disciplina de Angiologia e Cirurgia Vascular, Universidade Federal do Estado do Rio de Janeiro (UNIRIO).



Author contributions

Conception and design: CHAP, MAM
Analysis and interpretation: CHAP, CLLP, ALMM, JMV, SKAF, RKAF, MAM
Data collection: CHAP
Writing the article: CHAP, MAM
Critical revision of the article: CHAP, CLLP, ALMM, JMV, SKAF, RKAF, MAM
Final approval of the article*: CHAP, CLLP, ALMM, JMV, MAM
Statistical analysis: CHAP, MAM
Overall responsibility: MAM

*All authors have read and approved of the final version of the article submitted to *J Vasc Bras*.

Calcinose distrófica cutânea na doença venosa crônica de membros inferiores

Dystrophic calcinosis cutis in chronic venous disease of the lower limbs

Carolina Heil Arostegui Pacheco¹ , Carmen Lucia Lascasas Porto^{1,2} , Juliana de Miranda Vieira^{1,2} , Ana Leticia de Mattos Milhomens^{1,2} , Rossano Kepler Alvim Fiorelli^{3,4} , Stenio Karlos Alvim Fiorelli^{3,4} , Marcos Arêas Marques^{1,2,3,4} 

Resumo

As úlceras de membros inferiores, secundárias à doença venosa crônica (DVC), constituem um problema significativo de saúde pública no Brasil e representam cerca de 70% do total dessas úlceras. Apesar dos recentes avanços tecnológicos e das diversas opções terapêuticas utilizadas para essas lesões crônicas, existem diversos fatores que podem estar implicados na resistência ao tratamento. A calcificação distrófica cutânea (CDC) é uma condição rara e frequentemente subdiagnosticada, que, quando associada à DVC, pode estar associada à refratariedade no processo cicatricial. Neste artigo, relatamos um caso de CDC em paciente portador de DVC e discutimos a sua etiologia, fisiopatologia e possíveis opções de tratamento.

Palavras-chave: insuficiência venosa; úlcera cutânea; úlcera de perna; úlcera varicosa; calcinose; cicatrização de feridas.

Abstract

Lower limb ulcers secondary to chronic venous disease (CVD) are a significant public health problem in Brazil and account for about 70% of these ulcers. Despite recent technological advances and the various therapeutic options for treatment of these chronic injuries, several factors may be involved in resistance to treatment. Dystrophic calcinosis cutis (DCC) is a rare and often underdiagnosed condition that, when in conjunction with CVD, may be associated with a refractory healing process. In this article, we report a case of DCC in a patient with CVD and discuss its etiology, pathophysiology and possible treatment options.

Keywords: venous insufficiency; skin ulcer; leg ulcer; varicose ulcer; calcinosis; wound healing.

Como citar: Pacheco CHA, Porto CLL, Vieira JM, et al. Calcinose distrófica cutânea na doença venosa crônica de membros inferiores. J Vasc Bras. 2022;21:e20210166. <https://doi.org/10.1590/1677-5449.202101661>

¹ Universidade do Estado do Rio de Janeiro – UERJ, Hospital Universitário Pedro Ernesto – HUPE, Rio de Janeiro, RJ, Brasil.

² Universidade do Estado do Rio de Janeiro – UERJ, Rio de Janeiro, RJ, Brasil.

³ Universidade Federal do Estado do Rio de Janeiro – UNIRIO, Hospital Universitário Gaffrée e Guinle, Rio de Janeiro, RJ, Brasil.

⁴ Universidade Federal do Estado do Rio de Janeiro – UNIRIO, Rio de Janeiro, RJ, Brasil.

Fonte de financiamento: Nenhuma.

Conflito de interesse: Os autores declararam não haver conflitos de interesse que precisam ser informados.

Submetido em: Dezembro 30, 2021. Aceito em: Junho 13, 2022.

O estudo foi realizado no Hospital Universitário Pedro Ernesto (HUPE) da Universidade do Estado do Rio de Janeiro (UERJ), Rio de Janeiro, RJ, Brasil.



■ INTRODUÇÃO

A calcinose cutânea (CC) é caracterizada pela deposição anormal de sais de cálcio na pele e tecido celular subcutâneo (TCS), sendo dividida em cinco subtipos: distrófica, metastática, iatrogênica, idiopática e calcifilaxia¹⁻³.

A calcificação distrófica cutânea (CDC) ocorre em pacientes que não apresentam disfunção sistêmica do metabolismo do cálcio^{3,4}, podendo ser desencadeada por um dano local, como trauma, infecção ou neoplasia, que leva à degeneração das fibras colágenas e elásticas⁵.

Embora a patogênese da CDC na doença venosa crônica (DVC) ainda não esteja totalmente esclarecida, uma pequena série de casos na literatura atribui o depósito de fosfato de cálcio insolúvel nos tecidos que potencializa e perpetua a reação inflamatória local à estase venosa e ao processo inflamatório crônico cutâneo, que levam a uma dificuldade de cicatrização. Além da DVC, há também relatos de associação da CDC com *diabetes mellitus*, hiperparatireoidismo, doença renal crônica em estágio avançado, doenças autoimunes, doenças do tecido conjuntivo, câncer e infecções cutâneas^{1,2,5}.

O presente caso relata um paciente com úlcera de membro inferior esquerdo, secundária à DVC, com cerca de 24 anos de evolução e refratária ao tratamento devido a associação com CDC.

Este estudo obteve o parecer consubstanciado do Comitê de Ética e Pesquisa do Hospital Universitário Pedro Ernesto (HUPE) da Universidade do Estado do Rio de Janeiro (UERJ), número: 5.174.833 (CAAE: 52753821.2.0000.5259).

■ DESCRIÇÃO DO CASO

Paciente de 70 anos de idade, do sexo masculino, portador de hipertensão arterial sistêmica e *diabetes mellitus* tipo I, com índice de massa corpórea maior que 30 kg/m² e DVC. Relatou surgimento de úlcera em membro inferior esquerdo aos 46 anos de idade, com duração de cerca de 20 anos e cicatrização completa por 1 ano nesse período. O paciente apresentou recidiva das ulcerações há cerca de 2 anos, quando foi encaminhado ao Hospital Universitário Pedro Ernesto (HUPE) da Universidade do Estado do Rio de Janeiro (UERJ).

Na história patológica progressa, relatava erisipela de repetição em membros inferiores e escleroterapia ecoguiada com espuma densa em veia safena magna à esquerda há cerca de 2 anos.

Ao exame físico, observou-se hiperpigmentação “em bota” de terços médios e inferiores de membros inferiores e pele com aspecto de “casca de laranja”, ressecada e com áreas de eczema. Apresentava,

também, edema 2+/4+, lipodermatoesclerose, vesículas linfostáticas, lesões múltiplas ulceradas no terço médio distal da perna esquerda, com diâmetro variando de 1,0 a 2,5 cm, com exsudato moderado, sem sinais de infecção secundária e presença de extrusão espontânea de material fragmentado, pétreo, de coloração esbranquiçada (Figura 1). O membro inferior direito não apresentava úlcera. Os pulsos arteriais dos membros inferiores eram amplos, isócronos e isóbaros.

Nos exames laboratoriais solicitados, destacou-se a ausência de alterações dos parâmetros do metabolismo do cálcio (cálcio total: 9,8 mg/dL, fósforo: 4,0 mg/dL, paratormônio: 57 pg/mL, creatinina sérica: 0,9 mg/dL e dosagem de 25 OH vitamina D: 35 ng/mL).

Os testes laboratoriais relacionados à investigação de doenças do tecido conjuntivo não foram reativos, e as culturas para pesquisa de infecção bacteriana e fúngica foram negativas. Foi solicitado o exame histopatológico, que revelou CDC associada a angiodermatite fibrótica difusa.

A radiografia simples do membro inferior esquerdo evidenciava lesões compatíveis com calcificações amorfas em partes moles de face externa de terço médio e inferior da perna esquerda (Figura 2).

O ultrassom Doppler colorido (UDC) de membros inferiores revelou refluxo em veia safena magna esquerda, sendo afastados sinais de trombose venosa profunda aguda ou prévia. No modo B, no nível subcutâneo, foram observadas imagens hiperecogênicas que geraram sombra acústica intensa, com áreas de confluência, o que sugere depósito de cálcio no TCS, no terço médio distal da perna na topografia das úlceras (Figuras 3A e 3B).

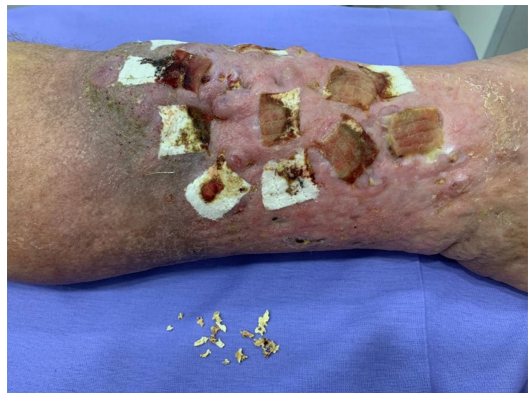

Figura 1. Lesões múltiplas ulceradas no terço médio distal da perna esquerda, com diâmetro variando de 1,0 a 2,5 cm, com exsudato moderado, sem sinais de infecção secundária e presença de extrusão espontânea de material fragmentado, pétreo e de coloração esbranquiçada. Foi utilizada cobertura de alginato de cálcio e sódio.

A tomografia computadorizada de membros inferiores evidenciou depósito difuso de cálcio em distribuição concêntrica nos terços médio e distal de ambos os membros inferiores, sem presença nas demais regiões do corpo (Figuras 4A e 4B). A avaliação arterial evidenciou fluxos com morfologia trifásica e velocidades normais.

Como proposta terapêutica, optou-se pelo tratamento conservador, com curativos regulares realizados no ambulatório, com remoção do material pétreo com

pinça e uso de cobertura de alginato de cálcio e sódio (Curatec®).

DISCUSSÃO

São cinco os subtipos de CC descritos na literatura médica: metastática, iatrogênica, idiopática, calcifilaxia e distrófica^{1-3,5}.

Na CC metastática, há alteração no metabolismo de cálcio e fósforo, levando a hipercalcemia e/ou hiperfosfatemia; já a CC iatrogênica é secundária à administração intravenosa de gluconato de cálcio ou terapia com fosfato^{2,6}.

A etiologia da CC idiopática não foi esclarecida, e exemplos dessa condição incluem a calcificação escrotal em homens jovens e nódulos calcificados na cabeça ou extremidades de indivíduos saudáveis, sem qualquer distúrbio metabólico do cálcio ou danos aos tecidos subjacentes^{2,5,6}.

A calcifilaxia é definida como calcificação da camada média de vasos sanguíneos pequenos e médios na derme e TCS em pacientes portadores de doença renal crônica terminal. Clinicamente, a calcifilaxia pode se manifestar com livedo reticular racemoso, que evolui para púrpura retiforme e necrose cutânea^{2,6,7}.

A CDC está relacionada a lesão traumática, química ou infecciosa que leva a depósito anormal de sais de cálcio compostos por hidroxiapatita e fosfato de cálcio amorfo na pele, em pacientes sem disfunção sistêmica do metabolismo do cálcio. Essa deposição provoca inflamação tecidual persistente que, ao final, gera hipóxia e hipovascularização cutânea e induz a liberação de proteínas ligadoras de fosfato, favorecendo a calcificação tecidual. Também estão relacionadas a esse processo as citocinas pró-inflamatórias, como interleucinas 6 e 1 beta e fator de necrose tumoral alfa^{2,5,8,9}.

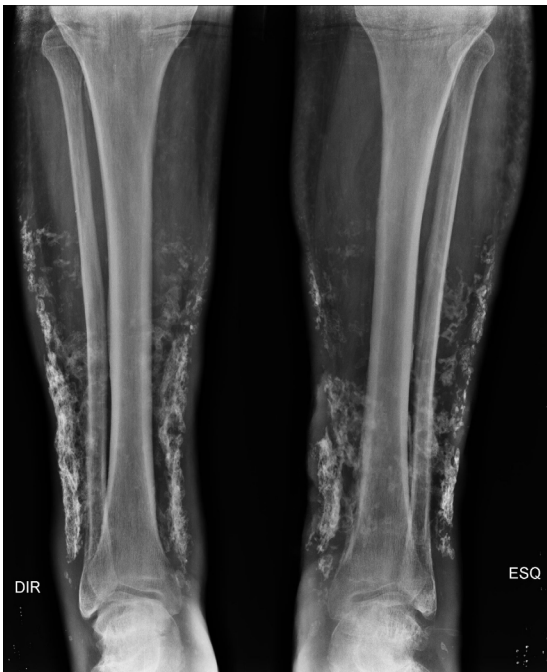

Figura 2. Radiografia simples do membro inferior esquerdo: lesões compatíveis com calcificações amorfas em partes moles de face externa de terço médio e inferior de pernas.

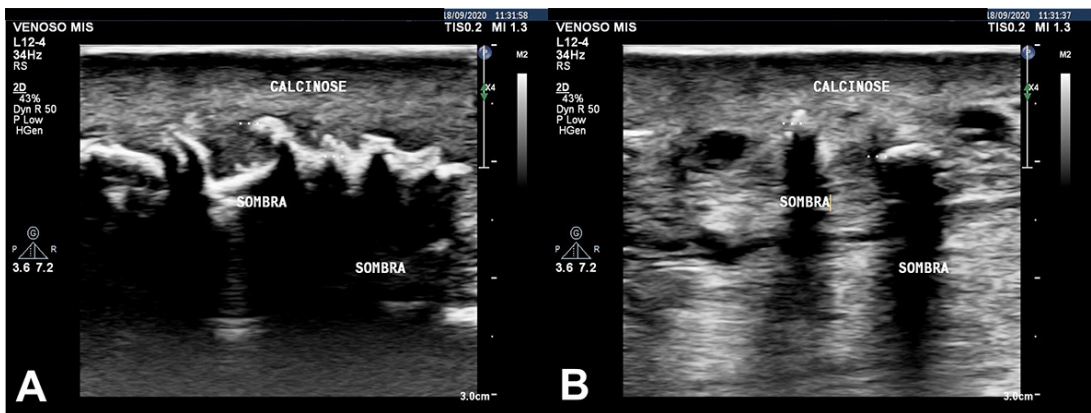


Figura 3. A e B) Ultrassom Doppler colorido de membros inferiores (modo B) com imagens hiperecogênicas que geraram sombra acústica intensa, com áreas de confluência, sugerindo depósito de cálcio no tecido celular subcutâneo, no terço médio distal da perna na topografia das úlceras.

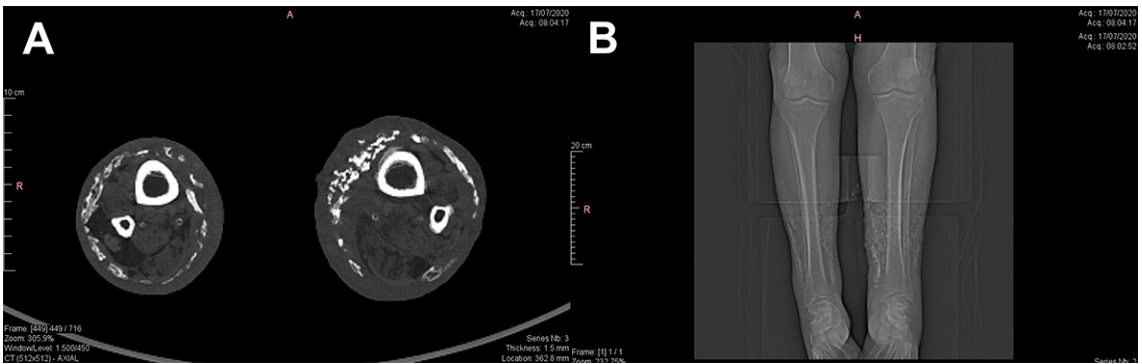


Figura 4. A) Tomografia computadorizada de membros inferiores (cortes transverso e longitudinal) evidenciando depósito difuso de cálcio em distribuição concêntrica nos terços médio e distal de ambos os membros inferiores, sem presença nas demais regiões do corpo.

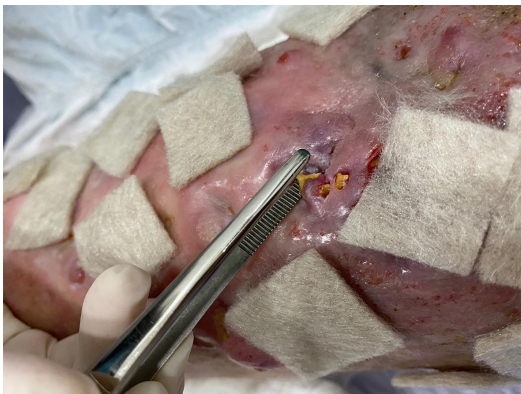

Figura 5. Extração mecânica do material calcificado.

Na CDC, o metabolismo e os níveis séricos de cálcio e fosfato são normais, e, histologicamente, os sais de cálcio são reconhecidos na derme ou na gordura subcutânea⁵. Ainda, o início do processo de calcificação intracelular ocorre em nível mitocondrial das células em apoptose, que perdem a capacidade de autorregulação do cálcio, permitindo o seu influxo em grande quantidade e provocando a falência do metabolismo, necrose e morte celular, sendo o final desse processo o acúmulo de sais de cálcio na forma similar a apatita^{2,5}.

Histologicamente, os sais de cálcio são reconhecidos como grânulos finos e pequenos depósitos na derme ou depósitos amorfos no tecido subcutâneo. A sua frequência varia na literatura entre 10 e 40% a depender da técnica de avaliação¹⁰. Lippmann e Goldin¹¹ reportaram calcificação no TCS em 10% dos 60 pacientes com DVC avaliados radiograficamente. Outros estudos com radiografia simples evidenciaram que a CDC varia entre 17,5% e 40% nos pacientes com DVC^{12,13}. Já Takoro et al.⁴ relacionaram a prevalência de CDC latente na DVC maior que 65% em comparação com

a população geral, sugerindo que a detecção precoce da calcinose latente com radiografia simples pode ser útil na tentativa de inibir a sua progressão.

Este estudo tem como limitação a perda de seguimento do paciente durante o seu acompanhamento.

■ TRATAMENTO

O tratamento da CDC é desafiador, e a pequena série de relatos na literatura, associada à ausência de estudos prospectivos, dificulta ainda mais a avaliação da eficácia e da segurança das propostas de abordagem terapêuticas descritas. Nesse contexto, existem propostas de tratamento, envolvendo desde medidas conservadoras, com curativos regulares, remoção do material com extração mecânica (Figura 5) ou com auxílio de medicamentos, remoção cirúrgica ou até opções ablativas, como *laser* de CO₂. No entanto, todas carecem de comprovação¹⁴⁻¹⁸.

■ CONCLUSÃO

A CDC, quando associada à DVC dos membros inferiores, pode ser causa de úlceras refratárias ao tratamento conservador. O manejo dessa condição é desafiador, e não há consenso sobre o tratamento mais adequado.

■ REFERÊNCIAS

1. Reiter N, El-Shabrawi L, Leinweber B, Berghold A, Aberer E. Calcinosis cutis. Part I: diagnostic pathway. *J Am Acad Dermatol.* 2011;65(1):1-12. <http://dx.doi.org/10.1016/j.jaad.2010.08.038>. PMID:21679810.
2. Jiménez-Gallo D, Ossorio-García L, Linares-Barrios M. Calcinosis cutis and calciphylaxis. *Actas Dermosifiliogr.* 2015;106(10):785-94. <http://dx.doi.org/10.1016/j.ad.2015.09.001>. PMID:26394755.
3. Tawekji T, Abdul-Baki MN, Dhamesh Y, Douri T. Diffuse idiopathic calcinosis cutis: a case report in a 13-year-old Syrian boy. *Oxf Med*

- Case Reports. 2020;2020(7):a054. <http://dx.doi.org/10.1093/omcr/omaa054>. PMID:32760591.
4. Tokoro S, Satoh T, Okubo Y, Igawa K, Yokozeki H. Latent dystrophic subcutaneous calcification in patients with chronic venous insufficiency. *Acta Derm Venereol.* 2009;89(5):505-8. <http://dx.doi.org/10.2340/00015555-0680>. PMID:19734978.
 5. Enoch S, Kupitz S, Miller DR, Harding KG. Dystrophic calcification as a cause for non-healing leg ulcers. *Int Wound J.* 2005;2(2):142-7. <http://dx.doi.org/10.1111/j.1742-4801.2005.00096.x>. PMID:16722863.
 6. Walsh JS, Fairley JA. Calcifying disorders of the skin. *J Am Acad Dermatol.* 1995;33(5 Pt 1):693-706. [http://dx.doi.org/10.1016/0190-9622\(95\)91803-5](http://dx.doi.org/10.1016/0190-9622(95)91803-5). PMID:7593766.
 7. Alsaif F, Abduljabbar AM. Unilateral idiopathic calcinosis cutis: a case report. *Case Rep Dermatol.* 2017;9(1):20-4. <http://dx.doi.org/10.1159/000456651>. PMID:28203159.
 8. Boulman N, Slobodin G, Rozenbaum M, Rosner I. Calcinosis in rheumatic diseases. *Semin Arthritis Rheum.* 2005;34(6):805-12. <http://dx.doi.org/10.1016/j.semarthrit.2005.01.016>. PMID:15942915.
 9. Kim MS, Choi KC, Kim HS, Song IG, Shin BS. Calcinosis cutis in systemic lupus erythematosus: a case report and review of the published work. *J Dermatol.* 2010;37(9):815-8. <http://dx.doi.org/10.1111/j.1346-8138.2010.00894.x>. PMID:20883367.
 10. Wollina U, Hasenöhr K, Köstler E, et al. Dystrophic calcification in chronic leg ulcers: a clinicopathologic study. *Dermatol Surg.* 2009;35(3):457-61. <http://dx.doi.org/10.1111/j.1524-4725.2009.01064.x>. PMID:19243405.
 11. Lippmann HI, Goldin RR. Subcutaneous ossification of the legs in chronic venous insufficiency. *Radiology.* 1960;74(2):279-88. <http://dx.doi.org/10.1148/74.2.279>. PMID:14417404.
 12. Piry A, Vin F, Allaert FA. Inflammation and subcutaneous calcification of venous origins. *Phlebologie.* 1992;45(1):41-7, discussion 48-9. PMID:1496031.
 13. Lindner B. Disseminated cutaneous calcination of lower leg. *Arch Dermatol Syph.* 1953;196(4):403-12. <http://dx.doi.org/10.1007/BF00365070>. PMID:13125409.
 14. Reiter N, El-Shabrawi L, Leinweber B, Berghold A, Aberer E. Calcinosis cutis: Part II. Treatment options. *J Am Acad Dermatol.* 2011;65(1):15-22. <http://dx.doi.org/10.1016/j.jaad.2010.08.039>. PMID:21679811.
 15. Kutlubay Z, Yardimci G, Gokler G, Engin B. A dystrophic calcinosis cutis case treated with CO2 laser. *J Cosmet Laser Ther.* 2014;16(3):144-6. <http://dx.doi.org/10.3109/14764172.2013.854622>. PMID:24131067.
 16. Delgado-Márquez AM, Carmona M, Vanaclocha F, Postigo C. Effectiveness of extracorporeal shock wave lithotripsy to treat dystrophic calcinosis cutis ulcers. *Actas Dermosifiliogr.* 2015;106(2):140-3. PMID:25441166.
 17. Callam MJ, Ruckley CV, Harper DR, Dale JJ. Chronic ulceration of the leg: extent of the problem and provision of care. *Br Med J (Clin Res Ed).* 1985;290(6485):1855-6. <http://dx.doi.org/10.1136/bmj.290.6485.1855>. PMID:3924283.
 18. Castelo Branco S, Costa M, Vasconcelos A. Chronic venous insufficiency and dystrophic subcutaneous calcification. *Acta Med Port.* 2019;32(2):165. <http://dx.doi.org/10.20344/amp.11110>. PMID:30896399.

Correspondência

Marcos Arêas Marques
 Rua Assunção, 217/704 - Botafogo
 CEP 22251-030 - Rio de Janeiro (RJ), Brasil
 Tel.: (21) 99859-0160
 E-mail: mareasmarques@gmail.com

Informações sobre os autores

CHAP - Residente de Ecografia Vasculard, Hospital Universitário Pedro Ernesto (HUPE), Universidade do Estado do Rio de Janeiro (UERJ).
 CLLP - Professora associada, Faculdade de Ciências Médicas e Chefe do Serviço de Angiologia do Hospital Universitário Pedro Ernesto (HUPE) da Universidade do Estado do Rio de Janeiro (UERJ).
 JMV - Doutoranda do Programa de Fisiopatologia Clínica e Experimental, Universidade do Estado do Rio de Janeiro (UERJ).
 ALMM e MAM - Médica da Unidade Docente Assistencial de Angiologia, Hospital Universitário Pedro Ernesto (HUPE), Universidade do Estado do Rio de Janeiro (UERJ).
 MAM - Serviço de Cirurgia Vasculard, Hospital Universitário Gaffrée e Guinle, Universidade Federal do Estado do Rio de Janeiro (UNIRIO).
 RKAFF - Professor Titular, Chefe do Departamento de Cirurgia Geral e Especializada; Coordenador do Programa de Pós-graduação em Medicina, Universidade Federal do Estado do Rio de Janeiro (UNIRIO).
 SKAF - Professor Adjunto, Disciplina de Angiologia e Cirurgia Vasculard, Universidade Federal do Estado do Rio de Janeiro (UNIRIO).

Contribuições dos autores

Concepção e desenho do estudo: CHAP, MAM
 Análise e interpretação dos dados: CHAP, CLLP, ALMM, JMV, SKAF, RKAFF, MAM
 Coleta de dados: CHAP
 Redação do artigo: CHAP, MAM
 Revisão crítica do texto: CHAP, CLLP, ALMM, JMV, SKAF, RKAFF, MAM
 Aprovação final do artigo*: CHAP, CLLP, ALMM, JMV, MAM
 Análise estatística: CHAP, MAM
 Responsabilidade geral pelo estudo: MAM

*Todos os autores leram e aprovaram a versão final submetida ao J Vasc Bras.