

Dermatologie 2023 · 74:55–64  
<https://doi.org/10.1007/s00105-022-05091-5>  
Online publiziert: 3. Januar 2023  
© The Author(s), under exclusive licence to  
Springer Medizin Verlag GmbH, ein Teil von  
Springer Nature 2022

**Wissenschaftliche Leitung**  
E. Gaffal, Magdeburg  
S. Ständer, Münster  
R.-M. Szeimies, Recklinghausen  
A. Zink, München



# CME

## Zertifizierte Fortbildung

# Kapillarmikroskopie – Grundlagen und klinische Anwendung

R. Hasseli-Fräbel<sup>1</sup> · W. Hermann<sup>2</sup> · O. Sander<sup>3</sup> · K. Triantafyllias<sup>4</sup>

<sup>1</sup> Medizinische Klinik und Poliklinik II, Universitätsklinikum Gießen, Justus-Liebig-Universität Gießen, Gießen, Deutschland

<sup>2</sup> Abteilung für Rheumatologie und Klinische Immunologie, Kerckhoff-Klinik GmbH, Bad Nauheim, Deutschland

<sup>3</sup> Klinik für Rheumatologie, Universitätsklinikum Düsseldorf, Heinrich-Heine-Universität, Düsseldorf, Deutschland

<sup>4</sup> RZ Rheumazentrum Rheinland-Pfalz, Bad Kreuznach, Deutschland

### Zusammenfassung

Die Kapillarmikroskopie ist ein schnell und unkompliziert anwendbares differenzialdiagnostisches Tool, mit dem v. a. zwischen einem primären und sekundären Raynaud-Phänomen unterschieden werden kann. Bei verschiedenen Kollagenosen, vorrangig der systemischen Sklerose, ist sie sowohl zur Diagnostik als auch zur Aktivitäts- und Verlaufsbeurteilung unerlässlich. In der Kapillarmikroskopie feststellbare mikroangiopathische Muster lassen sich darüber hinaus auch bei weiteren Erkrankungen feststellen. In dieser Arbeit werden die Grundlagen der Untersuchung, deren Anwendung und klinische Relevanz dargestellt.

### Schlüsselwörter

Systemische Sklerose · Kollagenosen · Entzündlich rheumatische Erkrankungen · Mikroangiopathie · Raynaud-Phänomen

**Online teilnehmen unter:**  
[www.springermedizin.de/cme](http://www.springermedizin.de/cme)

Für diese Fortbildungseinheit  
werden 3 Punkte vergeben.

### Kontakt

Springer Medizin Kundenservice  
Tel. 0800 77 80 777  
(kostenfrei in Deutschland)  
E-Mail:  
[kundenservice@springermedizin.de](mailto:kundenservice@springermedizin.de)

### Informationen

zur Teilnahme und Zertifizierung finden  
Sie im CME-Fragebogen am Ende des  
Beitrags.

### Lernziele

**Nach Lektüre dieses Beitrags ...**

- kennen Sie die Grundlagen der Untersuchungstechnik einer Kapillarmikroskopie,
- wissen Sie, wann die Untersuchung indiziert ist,
- können Sie die erhobenen Befunde klinisch einordnen,
- sind Ihnen die wichtigsten kapillarmikroskopischen Muster und Scores bekannt.

Dieser Beitrag erschien ursprünglich in *Z Rheumatol* 2022 · 81:313–322, <https://doi.org/10.1007/s00393-022-01200-w>. Die Teilnahme an der zertifizierten Fortbildung ist nur einmal möglich.

## Einleitung

Die Kapillarmikroskopie ist eine nichtinvasive und einfach durchzuführende Untersuchung mit hoher Aussagekraft, die für die Rheumatologie von Bedeutung ist. Mit dieser Untersuchung kann das Kapillarsystem in den Nagelfalzpapillen der Hände betrachtet und diagnostisch bewertet werden.

Erste mikroskopische Untersuchungen der **Kapillaren** wurden bereits 1693 durch Kolhaus durchgeführt. Maricq und LeRoy beschrieben 1973 erstmals typische Kapillarveränderungen bei der systemischen Sklerose (SSc). Deren Arbeit war die Grundlage für die Einteilung in verschiedene „scleroderma patterns“ durch Cutolo et al. 2000, die bis heute überwiegend genutzt wird und durch viele Studien validiert wurde. Seit dem Jahr 2013 geht der Nachweis auffälliger Befunde in der Kapillarmikroskopie auch in die EULAR (European League Against Rheumatism)-Klassifikationskriterien für eine SSc ein [1].

## Indikation

Die Hauptindikation für die Durchführung der Untersuchung ist die Abklärung eines **Raynaud-Phänomens** (RP). Die Kapillarmikroskopie stellt eine zuverlässige Methode dar, um zwischen einer primären und sekundären Form zu unterscheiden.

### ► Merke

Grundsätzlich sollten alle Patienten mit einem RP kapillarmikroskopisch untersucht werden [2, 3].

Eine weitere Indikation für die Untersuchung ist dann gegeben, wenn bereits eine **SSc** oder eine andere **Kollagenose** mit akraler Hautbeteiligung (z. B. Dermatomyositis oder Mischkollagenose) besteht. Mit der Untersuchung kann eine weitere differenzialdiagnostische Abklärung erfolgen und gleichzeitig die Krankheitsaktivität beurteilt werden.

Auch beim Vorliegen einer **interstitiellen Lungenerkrankung** lassen sich immer wieder pathologische kapillarmikroskopische Befunde erheben, die auf eine zugrunde liegende Kollagenose hinweisen können.

## Durchführung der Untersuchung

Am Nagelfalz verlaufen die Kapillaren parallel zur Hautoberfläche, sodass sie in ihrer gesamten Länge beurteilbar sind [4].

Eine **200fache Vergrößerung** ist wünschenswert. Damit lässt sich jeweils ca. ein Viertel des Nagelfalzes detailliert betrachten. Details, wie z. B. eine Neoangiogenese, können bei einem geringeren Vergrößerungsmaßstab übersehen werden.

Um sich einen Überblick zu verschaffen, ist es sinnvoll, die Untersuchung zusätzlich mit einer geringeren Vergrößerung (ab ca. 20fach) durchzuführen („**wide-field capillaroscopy**“). Untersucht werden sollten jeweils die 2. bis 5. Finger beider Hände.

Die Daumen werden bei der Untersuchung ausgespart. Die Stärke des Nagelhäutchens nimmt zum kleinen Finger hin ab. Die beste Beurteilbarkeit kann daher am 4. und 5. Finger der nicht dominanten Hand erwartet werden [5].

## Nailfold capillaroscopy—Principles and clinical application

Nailfold capillaroscopy is a rapid and easily applicable differential diagnostic technique that allows direct visualization of the microcirculation. Abnormal findings in nailfold capillaroscopy are closely associated with connective tissue diseases, such as systemic sclerosis. The clinical manifestation of impaired microcirculation is Raynaud's phenomenon, which is a classical symptom of connective tissue diseases. Nailfold capillaroscopy is increasingly used in various fields of medicine, therefore it is important to define methods for the acquisition and analysis of the results of nailfold capillary and to have a uniform definition of abnormal capillaries. This article discusses image acquisition and analysis, various capillaroscopic techniques, normal and abnormal capillaroscopic features and their significance, scoring systems and reliability of image acquisition and interpretation.

### Keywords

Systemic sclerosis · Connective tissue disease · Inflammatory rheumatic diseases · Microangiopathy · Raynaud's phenomenon

Bei einer 200fachen Vergrößerung sollten an jedem Finger 4 Aufnahmen, die jeweils 1 mm abdecken, dokumentiert werden, um einen relevanten Anteil der Nagelfalze abzubilden. Kann eine zusätzliche Übersicht der Nagelfalze dokumentiert werden, reicht im Alltag eine exemplarische Aufnahme in 200facher Vergrößerung.

Voraussetzung für die Untersuchung ist ein gut akklimatisierter Patient bei einer Raumtemperatur um 20–23 °C. Der Patient sollte ruhig sitzen, die zu untersuchende Hand entspannt abgelegt werden. Manipulationen der Nagelfalze wie der Nagelhaut sollten vor der Untersuchung vermieden werden, ggf. ist die Untersuchung um 4 Wochen zu verschieben. Nagellack stört bei der Untersuchung nicht, sollte aber nicht kurz vor der Untersuchung aufgetragen worden sein. Für die Untersuchung wird eine externe oder eingebaute Lichtquelle benötigt. Zur Sichtbarkeit wird ein (Immersions-)Öl benötigt, dazu bieten sich Walnuss-, Oliven- oder Zedernöl an.

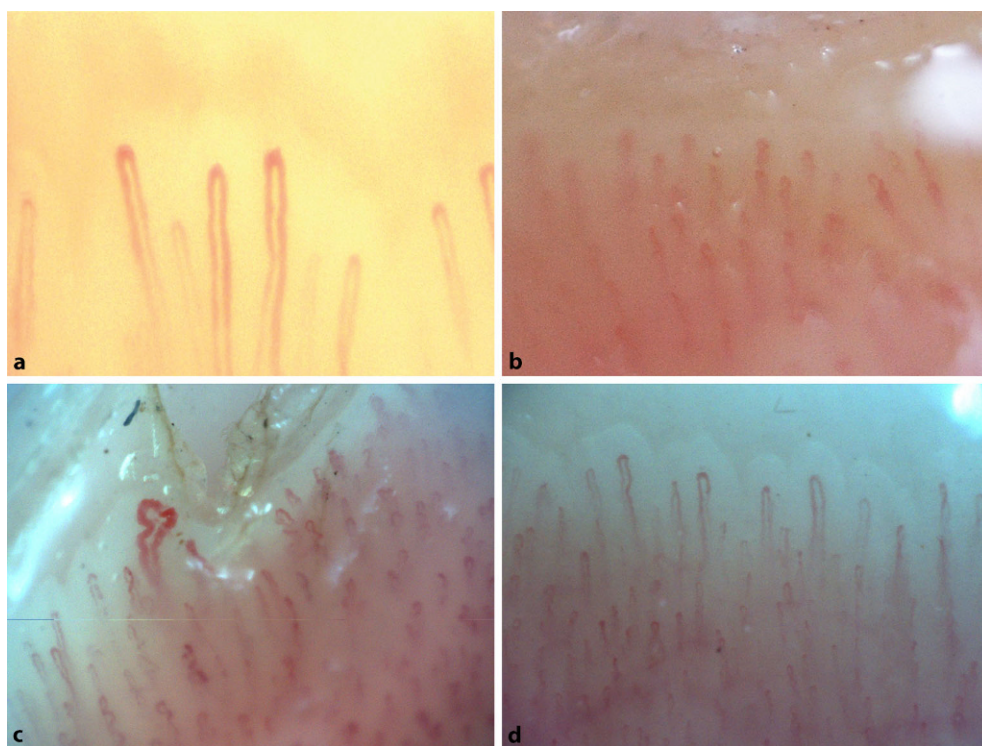
## Technik

Goldstandard der Untersuchungstechnik ist das **Videokapillarmikroskop**. Diese Geräte zeigen in der Regel eine gute Bildqualität, ermöglichen meist eine problemlose Bildanalyse sowie eine einfache Speicherung und Zuordnung der Befunde zu den Patienten. Nachteil der Videokapillarmikroskopie sind die im Vergleich zu den anderen Geräten höheren Kosten.

Genauso gut geeignet für klinische Untersuchungen sind **Stereomikroskope**, die neben einer guten Bildqualität auch meist den Vorteil haben, dass man direkt in das Untersuchungsgebiet hineinzoomen kann.

Ebenfalls für ein Screening geeignet sind preisgünstige **USB-Mikroskope**, da sie die wesentlichen Pathologien wie Megakapillaren, Blutungen und avaskuläre Areale erkennen. Formal ist aber zu beachten, dass diese in der Regel kein Medizinprodukt sind und damit zur Dokumentation, nicht aber zur Therapieentscheidung genutzt werden dürfen.

**Ophthalmoskope** und **Dermatoskope** sind einfache Instrumente, mit denen orientierende Untersuchungen durchgeführt



**Abb. 1** ◀ Kapillarmikroskopische Selbstbildnisse der Autoren. **a** KT – Normalbefund mit ausschließlich Haarnadelform (Stereomikroskop, 1 mm Bildbreite). **b** WH – Normalbefund mit Haarnadelform und Torquierung (USB-Mikroskop, 1,5 mm Bildbreite). **c** OS – unspezifische Veränderungen nach Verletzung der Nagelhaut, Haarnadelform, Torquierung, Sludge und elongierte ektatische Kapillare neben der Verletzung, normale Dichte (Videomikroskop, 1 mm Bildbreite). **d** RH – Normalbefund mit ausschließlich Haarnadelform (Videomikroskop, 1 mm Bildbreite)

werden können. Tatsächlich lassen sich die wichtigsten Pathologika auch mit dieser Untersuchungstechnik feststellen (Vergrößerungsfaktor bis ca. 10- bis 15fach). Allerdings ist eine Befunddokumentation damit nicht möglich. Beide sind zum Screening grundsätzlich geeignet. Sinnvoll ist dann eine weitere Untersuchung mit einem höher auflösenden Mikroskop [6].

## Nomenklatur

Beurteilt werden können:

- **Kapillardichte** (Anzahl der Kapillaren),
- **Kapillarmorphologie** (Form der einzelnen Kapillaren),
- **Kapillardurchmesser** (gemessen am apikalen Bereich der Kapillaren),
- **extrakapilläre Veränderungen** (Auftreten/Fehlen von Mikrohämmorrhagien und Ödem).

Morphologisch gehören zu den Normalbefunden [7]:

- Haarnadelform der Kapillaren („hairpin shape“),
- gewundene Kapillaren („tortuous“, die Kapillarschenkel überkreuzen sich nicht),
- gekreuzte Kapillaren („crossing“, die Kapillarschenkel überkreuzen sich 1- oder 2-mal).

Voraussetzung für eine Einordnung als **Normalbefund** ist, dass die Kapillarspitze konvex geformt ist. Gewundene oder gekreuzte Kapillaren werden als unspezifische Variation betrachtet (**Abb. 1**).

Alle anderen morphologischen Veränderungen sind als pathologisch einzustufen. Es gibt somit nur noch 2 Einordnungen für die **Kapillarmorphologie**: normal und nicht normal. Durch diese im Vergleich zu der vorherigen Nomenklatur deutliche Vereinfachung

erhöht sich die Reliabilität der Untersuchung auch für Anfänger erheblich. Nichtnormale Kapillaren müssen nicht unbedingt auf eine zugrunde liegende Erkrankung hinweisen. Bei bis zu 34% der in verschiedenen Studien untersuchten gesunden Probanden fanden sich morphologische Auffälligkeiten, wobei deren Anteil meist gering war.

Bei der **Kapillardichte** ist eine Anzahl von über 7/mm als normal einzustufen. Eine Reduktion der Anzahl der Kapillaren kann bei sonstigen unauffälligen Befunden als unspezifisch eingeordnet werden.

Ein **Kapillarlumen** (gemessen am Apex der Kapillaren) von unter 20 µm ist normal, ist es auf 20–50 µm erweitert, kann es als unspezifische Veränderung betrachtet werden. Ab einem Lumen von 50 µm ist der Befund als pathologisch einzuordnen („Megakapillaren“).

Auch das Vorhandensein von **Hämorrhagien** kann abhängig vom klinischen Kontext als unspezifischer Befund gedeutet werden.

## Befundung und Scoring

Scoring dient in der Standardisierung der Befunde, um diese vergleichbar zu machen, auch in der Kapillarmikroskopie. Für den deutschsprachigen Raum wurde als Grundlage der Befundung von der Arbeitsgruppe Kapillarmikroskopie (DAGKAP) eine einheitliche Nomenklatur morphologischer Veränderungen und Dokumentation der Häufigkeit vorgeschlagen und umgesetzt [6]. Quantitative Befunde können in Bezug auf eine Messgröße (z. B. 8 Kapillaren pro Millimeter, 4 Megakapillaren pro Finger) oder semiquantitativ in Prozent der Kapillaren (z. B. 80% Haarnadelform) angegeben werden.

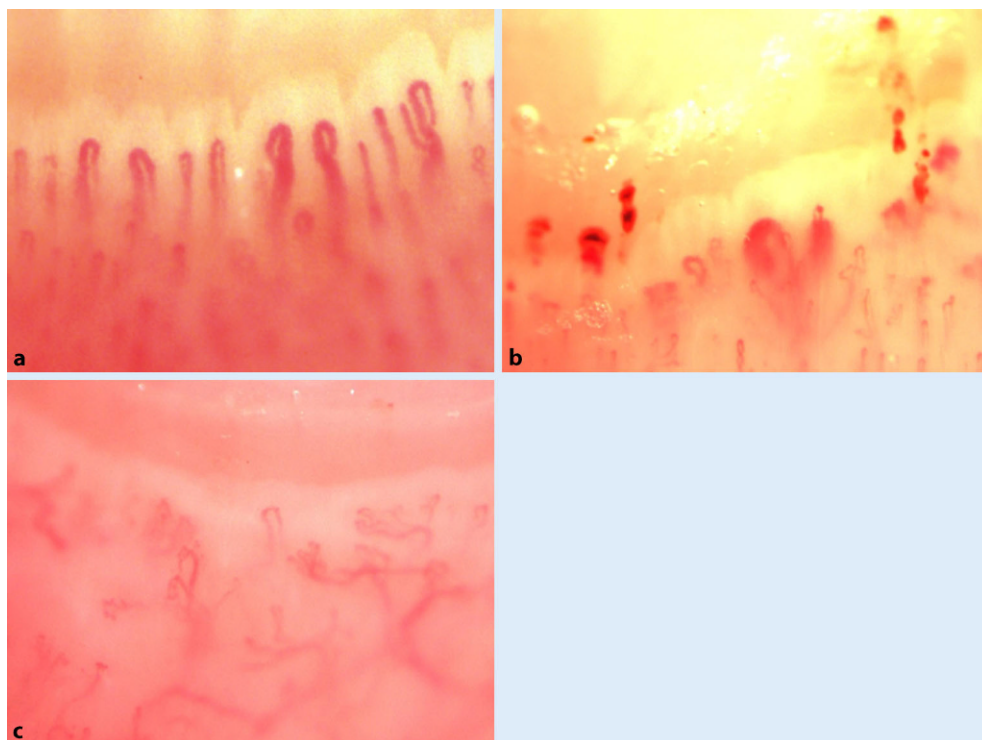
Kapillarmikroskopie	Normal	unspezifische Abnormalität (einzeln oder in Kombination)			Sklerodermie Muster		
		> 7	< 7	20-50	Früh	Aktiv	Spät
Dichte (7 mm)	≥ 7	< 7			≥ 7	4-6	≤ 3
Durchmesser Apex (µm)	< 20		20-50		> 50	> 50	≤ 50
Morphologie <sup>a</sup>	normal <sup>a</sup>		abnormal <sup>b</sup>		normal <sup>a</sup>	abnormal <sup>b</sup>	abnormal <sup>b</sup>
Blutung	-			+	+	+	-

normal<sup>a</sup>

abnormal<sup>b</sup>

**Abb. 2** ▲ Standardisierung des Kapillarmikroskopiebefundes zur Dokumentation von Patienten mit Raynaud-Phänomen und systemischer Sklerose (SSc) nach Smith [3]. *Früh* hat immer eine normale Dichte ≥ 7/mm. *Aktiv* hat immer verminderte Dichte < 7/mm und Megakapillaren (Apex > 50 µm). *Spät* hat immer eine deutlich verminderte Dichte und abnormale<sup>b</sup> Kapillaren, Megakapillaren finden sich nicht. <sup>a</sup>Kapillaren mit einer „Haarnadel“-Form, (2- oder 3-mal) kreuzender Form oder gewundener Form (die afferenten und efferenten Schenkel sind gebogen, aber nicht gekreuzt) werden als „normal“ definiert, sofern die Spitze der Kapillare konvex ist. <sup>b</sup>Alle anderen Formen werden als „abnormal“ definiert



**Abb. 3** ◀ Kapillarmikroskopie bei Systemischer Sklerose: **a** „frühes“ Muster (Stereomikroskop, 1 mm Bildbreite), **b** „aktives“ Muster (Stereomikroskop, 1,4 mm Bildbreite), **c** „spätes“ Muster (jeweils Stereomikroskop, 1,4 mm Bildbreite)

Der **Microangiopathie Evolution Score** [8] graduiert die Veränderungen mit 0 (keine Veränderung), 1 (< 33%), 2 (33–66%) und 3 (> 66%), bezieht sich auf die Morphologie und Dichte und berechnet jeden Finger einzeln (in 4 Abschnitten à 1 mm), um dann einen Gesamtscorewert zu benennen. Der Rechenaufwand ist groß und bietet wenig Vorteile im Alltag. Deutlich globaler ist die von Cutolo vorgeschlagene, weit verbreitete Einteilung in „early/früh“, „active/aktiv“ und „late/spät“ mit Fokus auf SSc, sie ist aber auch auf andere Erkrankungen anwendbar ([9]; **Abb. 3**). Nachteil ist die rein deskriptive Gestaltung, die eine Automatisierung erschwert.

Daher wurde zuletzt eine Modifikation mit konkreterer Definition der Grenzen und Ergänzung um „normal“ und „unspezifische Veränderung“ eingeführt (**Abb. 2**; [3]).

Für die SSc wurde der „capillaroscopic skin ulcer risk index“ als prognostischer Verlaufsscore entwickelt und validiert, konnte sich aber in multizentrischen Studien nicht bestätigen lassen [10, 11, 12]. Die Kapillardichte (in Kapillaren/mm Nagelfalz) bleibt wichtigster prognostischer Marker [13, 14, 15]. Automatisierte Messverfahren sind in Entwicklung.



► **Merke**

**Wichtigster prognostischer Score ist die Kapillardichte (Kapillaren/mm Nagelfalz)**

## Raynaud-Phänomen

Unter dem Begriff des Raynaud-Phänomens (RP) versteht man das anfallsartige Auftreten einer scharf begrenzten Entfärbung eines oder mehrerer Finger bzw. Zehen (seltener sind ganze Hände, Füße, Nase oder Knie betroffen) auf dem Boden eines **arteriellen Vasospasmus**. Liegen außer den genannten reversiblen Spasmen keine weiteren Symptome vor, insbesondere keine Zeichen einer zugrunde liegenden oder assoziierten Krankheit, so spricht man von einem primären RP, im anderen Fall von einem sekundären RP. Eine wichtige ärztliche Aufgabe ist die Differenzierung zwischen primärem und sekundärem RP wegen der prognostischen und therapeutischen Bedeutung.

Beim **primären RP** sind im Anfall, also im Vasospasmus, bei makroskopisch weißem Finger die Kapillaren nicht gefüllt, eine kapillarmikroskopische Untersuchung ist daher zu diesem Zeitpunkt nicht sinnvoll. Zwischen den Anfällen kann häufig ein gestörter Blutfluss (Sludge, variable Kapillarfüllung) nachgewiesen werden. Wesentliche Abweichungen von der „normalen“ Kapillarmorphologie mit Haarnadelform oder Torquierung sind aber selten (< 20 % der Kapillaren), und die Kapillardichte ist normal (7–14 Kapillaren/mm).

► **Merke**

**Es existieren bisher keine evidenzbasierten Empfehlungen zu kapillarmikroskopischen Verlaufskontrollen bei unauffälligem Erstbefund.**

Aufgrund begrenzter Verfügbarkeit bei stabiler Symptomatik und hoher Wahrscheinlichkeit für ein primäres RP, unauffälligem Autoantikörper und unauffälliger erster Kapillarmikroskopie ist keine Kontrolle notwendig, bei Nachweis von spezifischen Autoantikörpern und/oder eines pathologischen kapillarmikroskopischen Befundes erscheinen 2- bis 3-jährige Abstände ausreichend, aber bei klinischer Verschlechterung sollte die erneute Diagnostik kurzfristig ermöglicht werden [16].

## Systemische Sklerose

Die **Mikroangiopathie** im Rahmen einer SSc spielt eine zentrale Rolle in der Entwicklung von RP, Finger-/Zehenkuppenulzerationen, Teleangiektasien, pulmonalarterieller Hypertonie (PAH) und hypertensiver renaler Krise [17]. SSc ist das meist mittels Kapillarmikroskopie untersuchte Erkrankungsbild. SSc-typische kapillarmikroskopische Auffälligkeiten, wie z. B. **Megakapillaren**, besitzen einen hohen diagnostischen Wert, der ähnlich zu dem der antinukleären Antikörper (ANA) beschrieben wird. Indikativ für die hohe diagnostische Wertigkeit der Kapillarveränderungen ist die Tatsache, dass sie in den aktuellen SSc-Klassifikationskriterien berücksichtigt werden [18]. Megakapillaren korrelieren darüber hinaus sowohl mit dem Vorhandensein als auch mit der Schwere einer PAH [19], und deren Einschluss in der SSc-Diagnostik erhöht den prädiktiven Wert bezüglich des Outcomes der Erkrankung [20].

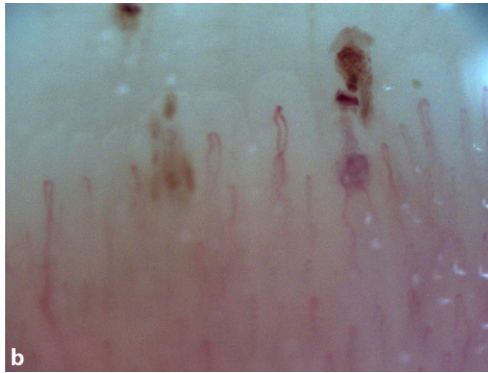
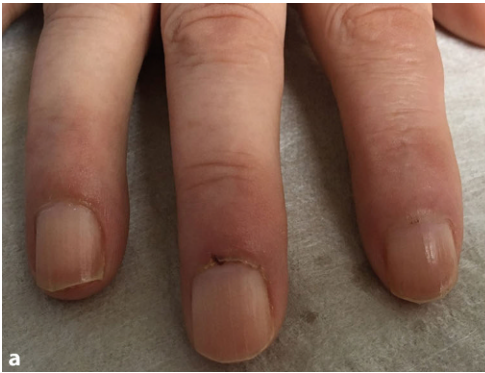Cutolo et al. beschrieben, dass im Rahmen einer SSc spezifische kapillarmikroskopische Veränderungen beobachtet werden können, die in „**frühes**“, „**aktives**“ und „**spätes**“ **SSc-Muster** eingeteilt werden können [9]. Diese Mustereinteilung wird bis heute verwendet und gehört auch zu aktuellen Studienprotokollen. Bei frühem Muster können einige ektatische Kapillaren sowie einige Hämorrhagien bei noch erhaltener Kapillardichte beobachtet werden. In manchen Fällen gibt es hier auch wenige Megakapillaren (Durchmesser des Kapillarschenkels > 50 µm). Bei aktivem Muster überwiegen Megakapillaren und Mikroblutungen. Darüber hinaus können ein moderater Kapillarverlust sowie in manchen Fällen leicht verzweigte Kapillaren beobachtet werden. Das späte Muster ist durch einen ausgeprägten Kapillarverlust mit sehr großen avaskulären Arealen gekennzeichnet, wobei nur wenige oder keine Megakapillaren vorhanden sind. Darüber hinaus können eine Desorganisation des Kapillarbettes und Neoangiogenese vorkommen (Abb. 3; [4, 5, 9]).

## Korrelationen mit klinischen Manifestationen der systemischen Sklerose

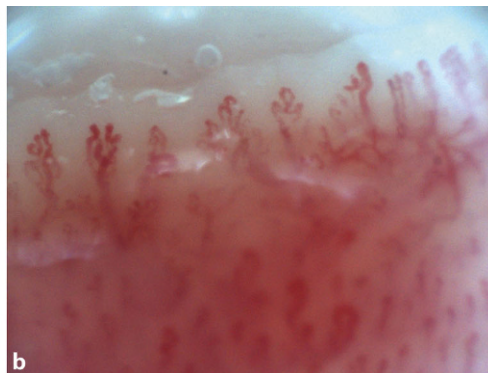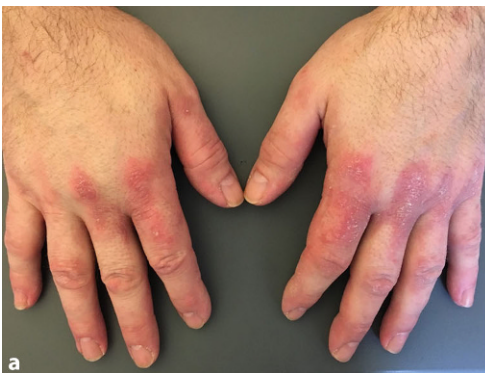**Mikroblutungen** sind charakteristisch für das frühe – und v. a. – das aktive SSc-Muster und können mit frühen vaskulären Schäden im Rahmen der Grunderkrankung assoziieren. Aktives und spätes SSc-Muster wurden in Zusammenhang mit mäßiger bis hoher Erkrankungsschwere gebracht [21]. Das **späte SSc-Muster** assoziiert außerdem mit fortgeschrittenen vaskulären Schäden, die zu einer deutlichen Beeinträchtigung der Perfusion im Vergleich zu Patienten mit frühem und aktivem Muster führen könnten [22]. Darüber hinaus scheint das späte Muster stärker mit der Entwicklung von Fingerkuppenulzera im Vergleich zu frühem und aktivem Muster zu korrelieren [23, 24]. SSc-spezifische Auffälligkeiten assoziierten mit dem Vorhandensein einer interstitiellen Lungenerkrankung (ILD), Reduktion der CO(Kohlenmonoxid)-Diffusionskapazität und mit systolischem pulmonalarteriellem Druck in der großen SSc-Kohorte [25]. Darüber hinaus wurden in verschiedenen Studien Beziehungen zwischen SSc-assoziierten kapillarmikroskopischen Auffälligkeiten und laborchemischen Biomarkern der Mikroangiopathie nachgewiesen.

## Sonstige Kollagenosen

Die Kollagenosen („connective tissue diseases“ [CTD]) setzen sich neben der SSc zusammen aus der MCTD („mixed connective tissue disease“), systemischem Lupus erythematoses (SLE), Sjögren-Syndrom (SjS) und Myositiden (Dermatomyositis/Polymyositis). Patienten mit einer Kollagenose haben häufig ein RP als erstes Symptom. So können bei einer **Mischkollagenose** oder einer Dermatomyositis vergrößerte, dilatierte und deformierte Kapillarschlingen nachgewiesen werden, und die Dichte der Kapillaren kann vermindert sein. Blutungen treten häufiger auf (Abb. 4 und 5). Insbesondere Megakapillaren haben eine hohe Prädiktion für die Diagnosestellung einer **CTD** [26]. Kombiniert man den Nachweis von **ANA** mit den Befunden der Kapillarmikroskopie, kann die Identifikation von Hochrisikopatienten gegenüber der Einzeluntersuchung erheblich verbessert werden [27]. Die Leitlinie empfiehlt daher die Kombina-



**Abb. 4** ◀ Kapillarmikroskopie bei systemischem Lupus erythematosus mit Antiphospholipidantikörpersyndrom: **a** klinischer Aspekt, **b** Nagelfalz mit Blutungen, Ektasie, Verzweigungen bei normaler Dichte (Videomikroskop, 1 mm Bildbreite)



**Abb. 5** ◀ Kapillarmikroskopie bei anti-melanoma differentiation-associated gene 5 (MDA5)-assoziierter Dermatomyositis: **a** klinischer Aspekt, **b** Nagelfalz mit gehäuftem Torquierungen, Verzweigungen, Ektasie bei normaler Dichte (Videomikroskop, 1 mm Bildbreite)

<b>Tab. 1</b> Häufigkeit kapillarmikroskopischer Veränderungen bei verschiedenen Kollagenosen nach Bernadino [29]					
Kapillarmorphologie	SSc	MCTD	SLE	SJS	Myositis
<i>n</i>	137	38	58	15	24
„SSc pattern“ (%)	94,16	68,42	12,07	33,33	83,33
Avaskuläre Areale (%)	37,23	21,05	0,00	0,00	41,67
Elongationen (%)	5,11	5,26	12,07	26,67	8,33
Ektasien (%)	92,70	84,21	29,00	73,33	83,33
Megakapillaren (%)	94,16	68,42	12,07	33,33	79,17
Hämorrhagien (%)	87,59	63,16	51,72	46,67	83,33
Neoangiogenese (%)	46,72	39,47	8,62	0,00	58,33

*SSc* systemische Sklerose, *MCTD* „mixed connective tissue disease“, *SLE* systemischer Lupus erythematosus, *SJS* Sjögren-Syndrom

tion beider Untersuchungen [20, 28]. Bernadino et al. hatten kapillarmikroskopische Bilder von CTD-Patienten retrospektiv evaluiert, um die Häufigkeit von Änderungen der Kapillarmorphologie bei den unterschiedlichen Erkrankungen zu erfassen [29]. Sie konnten beispielsweise keine avaskulären Zonen bei den untersuchten SLE- und SJS-Patienten feststellen. Auch Megakapillaren waren deutlich geringer bei SLE- und SJS-Patienten zu detektieren. Andererseits wiesen Myositispatienten in über 80 % der untersuchten Patienten Zeichen einer Neoangiogenese auf (Tab. 1). Dabei korrelierte das Auftreten von morphologischen Kapillarveränderungen mit der Anamnese eines RP.

► **Merke**

Überlappungen der einzelnen CTDs erschweren die Einteilung in krankheitsspezifische, morphologische Kapillarveränderungen.

### Antisynthetasesyndrom

In der **NASCAR-Studie** wurde die größte Kohorte von Patienten mit Antisynthetasesyndrom (ASyS) (190 Patienten; 2550 kapillarmikroskopische Bilder) von Sebastiani und Triantafyllias et al. untersucht [30]. Kapillarmikroskopische Auffälligkeiten (Verzweigungen, Ektasien, reduzierte Dichte) waren häufiger bei Patienten als bei Kontrollprobanden. Interessanterweise zeigten 35,3 % der Patienten mit ASyS kapillarmikroskopische Muster, die von den SSc-Mustern nicht zu unterscheiden waren. Das SSc-ähnliche kapillarmikroskopische Muster war assoziiert mit Jo1-Antikörperpositivität, längerer Erkrankungsdauer und einer erst im späteren Stadium der Erkrankung auftretenden ILD.

## Vaskulitiden – inflammatorische Arthropathien

Die diagnostische Wertigkeit der Nagelfalzkapillarmikroskopie ist bei Patienten mit Vaskulitiden deutlich weniger untersucht im Vergleich zu Patienten mit Kollagenosen, wie z. B. SSC und Dermatomyositis. Die Kapillarmikroskopie könnte allerdings die Möglichkeit einer direkten Darstellung der möglicherweise mit-entzündeten Gefäße bieten. Es ist allerdings Tatsache, dass bis dato keine sicheren erkrankungsspezifischen Muster bei Vaskulitiden beschrieben sind. Die relativ wenigen Studien, die bei diesen Erkrankungen durchgeführt wurden, haben in den meisten Fällen kleine Patientenkohorten eingeschlossen, waren häufig unkontrolliert und beschrieben einige unspezifische kapillarmikroskopische Auffälligkeiten, die lediglich als ein weiteres Mosaiksteinchen in der rheumatologischen Diagnostik angesehen werden können. Ähnlich sind bei den Arthritiden bis dato keine spezifischen kapillarmikroskopischen Veränderungen beschrieben worden.

### Stellenwert in der Diagnostik bei Mikroangiopathien

Nicht nur bei entzündlich rheumatischen Erkrankungen spielen Mikroangiopathien eine Rolle. Auch Patienten mit beispielsweise idiopathischer pulmonalerarterieller Hypertonie (IPAH) [31], Diabetes mellitus [32] oder nichtinflammatorischen neuromuskulären Erkrankungen [33] können Zeichen einer Mikroangiopathie in der Kapillarmikroskopie aufweisen. Auch hier sind keine krankheitsspezifischen Veränderungen zu beobachten gewesen. Beispielsweise wiesen **IPAH-Patienten** verglichen mit gesunden Probanden häufiger eine Reduktion der Kapillardichte sowie Zeichen einer Mikrohämmorrhagie auf [31]. Bei **Diabetes-mellitus-Patienten** konnten viele verschiedene Kapillarveränderungen nachgewiesen werden. Dabei wiesen Patienten mit Hyperglykämie häufiger Zeichen einer Mikroangiopathie in der Untersuchung auf. Vor allem Kapillarerweiterungen, avaskuläre Zonen und Torquierungen waren beim untersuchten Kollektiv nachweisbar [32].

#### Fazit für die Praxis

- Bei allen Patienten mit einem Raynaud-Phänomen sollte an die Durchführung einer Kapillarmikroskopie gedacht werden.
- Bereits frühzeitig im Krankheitsverlauf einer Systemsklerose können typische Kapillarmuster erkannt werden.
- Das kapillarmikroskopische Bild gibt Hinweise auf die Krankheitsaktivität und möglicherweise die Prognose einer systemischen Sklerose (SSc).
- Unspezifische Veränderungen bei der Untersuchung sollten kontrolliert werden.
- Bei Patienten mit Raynaud-Phänomen ist bei normaler Kapillarmorphologie und Kapillardichte eine Systemsklerose unwahrscheinlich, bei gleichzeitig negativen antinukleären Antikörpern ist eine Kollagenose nahezu ausgeschlossen

#### Korrespondenzadresse

**Dr. med. W. Hermann**

Abteilung für Rheumatologie und Klinische Immunologie, Kerckhoff-Klinik GmbH

Benekestr. 2–8, 61231 Bad Nauheim, Deutschland

w.hermann@kerckhoff-klinik.de

### Einhaltung ethischer Richtlinien

**Interessenkonflikt.** Gemäß den Richtlinien des Springer Medizin Verlags werden Autoren und Wissenschaftliche Leitung im Rahmen der Manuskripterstellung und Manuskriptfreigabe aufgefordert, eine vollständige Erklärung zu ihren finanziellen und nichtfinanziellen Interessen abzugeben.

**Autoren.** **R. Hasseli:** A. Finanzielle Interessen: Forschungsförderung durch Pfizer. – Referenten-/Beraterhonorar: Pfizer, Novartis, Amgen, Medac, Gilead/Galapagos, Mylan, TAKEDA/Shire, Roche/Chugai, Lilly, Biogen, AbbVie, BMS, Janssen. – B. Nichtfinanzielle Interessen: Angestellte Ärztin, Universitätsklinikum Gießen, Medizinische Klinik & Poliklinik II, Koordinatorin COVID 19-Rheuma.de-Register der deutschen Gesellschaft für Rheumatologie, Stellvertretende Vorsitzende von Myositis-Netz e. V. | Mitgliedschaften: Deutsche Gesellschaft für Rheumatologie, Deutsche Gesellschaft für Innere Medizin, Deutsche Gesellschaft für Immunologie, Deutsche Gesellschaft für Ultraschall in der Medizin, COVID-19-Kommission der Deutschen Gesellschaft für Rheumatologie, Arbeitskreis Kapillarmikroskopie Deutsche Gesellschaft für Rheumatologie. **W. Hermann:** A. Finanzielle Interessen: Referentenhonorar: Firma Janssen, DGRh Rheumaakademie, Firma Bristol-Myers Squibb, Firma AbbVie, Firma Böhringer-Ingelheim, Firma Pfizer, Firma AstraZeneca, Firma Chugai. – B. Nichtfinanzielle Interessen: Oberarzt Abteilung Rheumatologie, Kerckhoff-Klinik Bad Nauheim, wissenschaftlicher Leiter AG Kapillarmikroskopie der DGRh, Präsident Rheumaliga Hessen e. V. | Mitgliedschaften: DGIM, DGRh, DGPRM. **O. Sander:** A. Finanzielle Interessen: Referentenhonorar: Rheumaakademie Berlin, MedKom Fortbildungsakademie München, Rheumazentrum Rhein-Ruhr Düsseldorf, Actelion Pharmaceuticals GmbH Freiburg, Actelion Pharmaceuticals Baden/Schweiz. – B. Nichtfinanzielle Interessen: Angestellter Wissenschaftlicher Mitarbeiter der Heinrich-Heine-Universität, Lehrbeauftragter für die Rheumatologie und Lehrkoordinator für den Bewegungsapparat, Oberarzt der Poliklinik für Rheumatologie des Universitätsklinikums Düsseldorf | Mitgliedschaft: Deutsche Gesellschaft für Rheumatologie. **K. Triantafyllias:** A. Finanzielle Interessen: Referentenhonorar: Rheumaakademie Berlin. – B. Nichtfinanzielle Interessen: Facharzt für Innere Medizin und Rheumatologie, RZ Rheumazentrum Bad Kreuznach, Habilitiertes Mitglied Universitätsmedizin Mainz | Mitgliedschaften: Deutsche Gesellschaft für Rheumatologie (DGRh), Mitglied und Ausbilder der Deutschen Arbeitsgruppe Kapillarmikroskopie, Ausbilder Deutsche Gesellschaft für Ultraschall in der Medizin (DEGUM), American and European Network for Antisynthetase Syndrome (AENEAS).

**Wissenschaftliche Leitung.** Die vollständige Erklärung zum Interessenkonflikt der Wissenschaftlichen Leitung finden Sie am Kurs der zertifizierten Fortbildung auf [www.springermedizin.de/cme](http://www.springermedizin.de/cme).

**Der Verlag** erklärt, dass für die Publikation dieser CME-Fortbildung keine Sponsorengelder an den Verlag fließen.

Für diesen Beitrag wurden von den Autoren keine Studien an Menschen oder Tieren durchgeführt. Für die aufgeführten Studien gelten die jeweils dort angegebenen ethischen Richtlinien. Für Bildmaterial oder anderweitige Angaben innerhalb des Manuskripts, über die Patienten zu identifizieren sind, liegt von ihnen und/oder ihren gesetzlichen Vertretern eine schriftliche Einwilligung vor.

### Literatur

1. Hermann W (2016) Kapillarmikroskopie. *Z Rheumatol* 75(6):586–590
2. Dima A, Berza I, Popescu DN, Parvu MI (2021) Nailfold capillaroscopy in systemic diseases: short overview for internal medicine. *Rom J Intern Med* 59(3):201–217
3. Smith V, Herrick AL, Ingegnoli F et al (2020) EULAR Study Group on Microcirculation in Rheumatic Diseases and the Scleroderma Clinical Trials Consortium Group on Capillaroscopy. Standardisation of nailfold capillaroscopy for the assessment of patients with Raynaud's phenomenon and systemic sclerosis. *Autoimmun Rev* 19(3):102458

4. Cutolo M, Sulli A, Smith V (2013) How to perform and interpret capillaroscopy. *Best Pract Res Clin Rheumatol* 27(2):237–248
5. Geyer M, Vasile M, Hermann W (2014) Kapillarmikroskopie. *Z Rheumatol* 73(2):149–160
6. Sander O, Sunderkötter C, Kötter I, Wagner I, Becker M, Herrgott I, Schwarting A, Ostendorf B, Iking-Konert C, Genth E (2010) Capillaroscopy. Procedure and nomenclature. *Z Rheumatol* 69(3):253–262
7. Smith V, Beeckman S, Herrick AL et al (2016) An EULAR study group pilot study on reliability of simple capillaroscopic definitions to describe capillary morphology in rheumatic diseases. *Rheumatology (Oxford)* 55(5):883–890
8. Sulli A, Secchi ME, Pizzorni C, Cutolo M (2008) Scoring the nailfold microvascular changes during the capillaroscopic analysis in systemic sclerosis patients. *Ann Rheum Dis* 67(6):885–887
9. Cutolo M, Sulli A, Pizzorni C, Accardo S (2000) Nailfold videocapillaroscopy assessment of microvascular damage in systemic sclerosis. *J Rheumatol* 27(1):155–160
10. Sebastiani M, Manfredi A, Colaci M, D'Amico R, Malagoli V, Giuggioli D, Ferri C (2009) Capillaroscopic skin ulcer risk index: a new prognostic tool for digital skin ulcer development in systemic sclerosis patients. *Arthritis Rheum* 61(5):688–694
11. Sebastiani M et al (2012) Predictive role of capillaroscopic skin ulcer risk index in systemic sclerosis: a multicentre validation study. *Ann Rheum Dis* 71(1):67–70
12. Walker UA, Jaeger VK, Bruppacher KM, Dobrota R, Arlettaz L, Banyai M, Beron J, Chizzolini C, Groechenig E, Mueller RB, Spertini F, Villiger PM, Distler O (2018) Prospective evaluation of the capillaroscopic skin ulcer risk index in systemic sclerosis patients in clinical practice: a longitudinal, multicentre study. *Arthritis Ther* 20(1):239
13. Smith V et al (2011) Nailfold capillaroscopy for day-to-day clinical use: construction of a simple scoring modality as a clinical prognostic index for digital trophic lesions. *Ann Rheum Dis* 70:180–183
14. Gheorghiu AM, Oneata R, Ancuta I et al (2020) Capillary loss reflects disease activity and prognosis in patients with systemic sclerosis. *Exp Ther Med* 20(4):3438–3443. <https://doi.org/10.3892/etm.2020.8979>
15. Emrani Z, Karbalaie A, Fatemi A, Etehadtavakol M, Erlandsson B-E (2017) Capillary density. An important parameter in nailfold capillaroscopy. *Microvasc Res* 109:7–18
16. Klein-Weigel P, Sander O, Reinhold S, Nielitz J, Steindl J, Richter JG (2021) Raynaud's phenomenon—a vascular acrosyndrome that requires long-term care. *Dtsch Arztebl Int* 118:273–280
17. Saygin D, Highland KB, Tonelli AR (2019) Microvascular involvement in systemic sclerosis and systemic lupus erythematosus. *Microcirculation* 26(3):e12440
18. van den Hoogen F, Khanna D, Fransen J, Johnson SR, Baron M, Tyndall A et al (2013) 2013 classification criteria for systemic sclerosis: an American College of Rheumatology/European League against Rheumatism collaborative initiative. *Arthritis Rheum* 65(11):2737–2747
19. Caramaschi P, Canestrini S, Martinelli N, Volpe A, Pieropan S, Ferrari M et al (2007) Scleroderma patients nailfold videocapillaroscopic patterns are associated with disease subset and disease severity. *Rheumatology (Oxford)* 46(10):1566–1569
20. Ingegnoli F, Boracchi P, Gualtierotti R, Biganzoli EM, Zeni S, Lubatti C et al (2010) Improving outcome prediction of systemic sclerosis from isolated Raynaud's phenomenon: role of autoantibodies and nail-fold capillaroscopy. *Rheumatology (Oxford)* 49(4):797–805
21. Arana-Ruiz JC, Silveira LH, Castillo-Martinez D, Amezcua-Guerra LM (2016) Assessment of nailfold capillaries with a handheld dermatoscope may discriminate the extent of organ involvement in patients with systemic sclerosis. *Clin Rheumatol* 35(2):479–482
22. Cutolo M, Ferrone C, Pizzorni C, Soldano S, Serio B, Sulli A (2010) Peripheral blood perfusion correlates with microvascular abnormalities in systemic sclerosis: a laser-Doppler and nailfold videocapillaroscopy study. *J Rheumatol* 37(6):1174–1180
23. Smith V, Decuman S, Sulli A, Bonroy C, Piette Y, Deschepper E et al (2012) Do worsening scleroderma capillaroscopic patterns predict future severe organ involvement? A pilot study. *Ann Rheum Dis* 71(10):1636–1639
24. Ingegnoli F, Ardoino I, Boracchi P, Cutolo M (2013) Nailfold capillaroscopy in systemic sclerosis: data from the EULAR scleroderma trials and research (EUSTAR) database. *Microvasc Res* 89:122–128
25. Markuse IM, Meijs J, de Boer B, Bakker JA, Schippers HPC, Schouffoer AA et al (2017) Predicting cardiopulmonary involvement in patients with systemic sclerosis: complementary value of nailfold videocapillaroscopy patterns and disease-specific autoantibodies. *Rheumatology (Oxford)* 56(7):1081–1088
26. Klein-Weigel PF, Sunderkötter C, Sander O (2016) Nailfold capillaroscopy microscopy—an interdisciplinary appraisal. *Vasa* 45:353–364
27. Koenig M, Joyal F, Fritzer MJ et al (2008) Autoantibodies and microvascular damage are independent predictive factors for the progression of Raynaud's phenomenon to systemic sclerosis. A twenty-year prospective study of 586 patients, with validation of proposed criteria for early systemic sclerosis. *Arthritis Rheum* 58:3902–3912
28. Belch J, Carlizza A, Carpentier PH et al (2017) ESMV guidelines—the diagnosis and management of Raynaud's phenomenon. *Vasa* 46:413–423
29. Bernardino V, Rodrigues A, Lladó A et al (2020) Nailfold capillaroscopy and autoimmune connective tissue diseases in patients from a Portuguese nailfold capillaroscopy clinic. *Rheumatol Int* 40:295–301
30. Sebastiani M, Triantafyllias K, Manfredi A, Gonzalez-Gay MA, Palmou-Fontana N, Cassone G et al (2019) Nailfold capillaroscopy characteristics of antisynthetase syndrome and possible clinical associations: results of a multicenter international study. *J Rheumatol* 46(3):279–284
31. Arvanitaki A, Giannakoulas G, Triantafyllidou E et al (2021) Peripheral microangiopathy in precapillary pulmonary hypertension: a nailfold video capillaroscopy prospective study. *Respir Res* 22:27
32. Maldonado G, Guerrero R, Paredes C, Ríos C (2017) Nailfold capillaroscopy in diabetes mellitus. *Microvasc Res* 112:41–46
33. Seguro Paula F, Amorim Ferreira I, Amaral Carapeto M, Delgado Alves J (2016) Systemic sclerosis-related changes on nailfold videocapillaroscopy in genetic and metabolic myopathies. *Rheumatology (Oxford)* 55(10):1911–1912





## Kapillarmikroskopie – Grundlagen und klinische Anwendung

Zu den Kursen dieser Zeitschrift: Scannen Sie den QR-Code oder gehen Sie auf [www.springermedizin.de/kurse-die-dermatologie](http://www.springermedizin.de/kurse-die-dermatologie)

### ? Welcher Befund der Kapillarmikroskopie hat die höchste prädiktive Bedeutung?

- Die Zahl an Verzweigungen in n/Finger
- Die Kapillardichte in n/mm
- Der Durchmesser der größten Kapillare in  $\mu\text{m}$
- Die Blutungsfläche in  $\mu\text{m}^2$ /Finger
- Die durchschnittliche Scheitelbreite in  $\mu\text{m}$

### ? Welche Labordiagnostik ist in der Abklärung eines Raynaud-Phänomens die sinnvollste Ergänzung zur Kapillarmikroskopie?

- Der Hämatokrit in %
- Das C-reaktive Protein in mg/l
- Das Fluoreszenzmuster der antinukleären Antikörper
- Die Höhe des Rheumafaktors in U/l
- Die Blutkörperchensenkungsgeschwindigkeit in mm/h

### ? Welcher der folgenden kapillarmikroskopischen Befunde ist als eindeutig pathologisch einzuordnen?

- Anzahl der Kapillaren 5/mm
- Kapillarschenkel überkreuzen sich 2-mal
- Kapillarlumen von 40  $\mu\text{m}$
- vereinzelt Hämorrhagien
- Krümmung der Kapillaren ohne Überkreuzung des arteriellen und venösen Schenkels

### ? Bei welchem Verdacht/welcher Erkrankung ist eine Kapillarmikroskopie am wenigsten sinnvoll?

- Verdacht auf Dermatomyositis
- Bereits gesicherte systemische Sklerose
- Lungenfibrose unklarer Ätiologie
- Rheumatoide Arthritis
- Systemischer Lupus erythematoses

### ? Worauf deuten Megakapillaren hin?

- Vaskulitis
- Rheumatoide Arthritis
- Fibromyalgie
- Systemische Sklerose
- Psoriasisarthritis

### ? Eine 27-jährige Patientin (Nichtraucherin) mit seit 10 Jahren bestehendem Raynaud-Phänomen stellt sich vor. Weitere Symptome bestünden nicht. Die Kapillarmikroskopie sowie die Bestimmung von antinukleären Antikörpern sind unauffällig. Welches Vorgehen schlagen Sie der Patientin vor?

- Es sollten vierteljährliche Verlaufskontrollen des Kapillarmikroskopiebefundes erfolgen.
- Bei weiter stabilem Verlauf ist keine Diagnostik mehr nötig.
- Zur Vorbeugung des Ausbruchs einer Systemisklerose empfehlen Sie eine Therapie mit Methotrexat.
- Sie führen eine Kapillarmikroskopie nach Eiswasserprovokation durch.

- Da eine Kollagenose ausgeschlossen ist, empfehlen Sie noch die Bestimmung der ANCA (antineutrophile zytoplasmatische Antikörper).

### ? Welche kapillarmikroskopischen Auffälligkeiten sind typisch für das aktive SSc(systemische Sklerose)-Muster nach Cutolo?

- Viele Megakapillaren und Mikroblutungen
- Große avaskuläre Areale und Desorganisation des Kapillarbettes
- Buntes Bild kapillarmikroskopischer Auffälligkeiten
- Ektasien, ggf. Hämorrhagien bei erhaltener Kapillardichte
- Keine eindeutigen Auffälligkeiten

### ? Welche kapillarmikroskopischen Auffälligkeiten sind typisch für das frühe SSc(systemische Sklerose)-Muster nach Cutolo?

- Viele Megakapillaren und Mikroblutungen
- Große avaskuläre Areale und Desorganisation des Kapillarbettes
- Buntes Bild kapillarmikroskopischer Auffälligkeiten
- Ektasien, ggf. Hämorrhagien bei erhaltener Kapillardichte
- Keine eindeutigen Auffälligkeiten

## Informationen zur zertifizierten Fortbildung

Diese Fortbildung wurde von der Ärztekammer Nordrhein für das „Fortbildungszertifikat der Ärztekammer“ gemäß § 5 ihrer Fortbildungsordnung mit **3 Punkten** (Kategorie D) anerkannt und ist damit auch für andere Ärztekammern anerkennungsfähig.

**Anerkennung in Österreich:** Für das Diplom-Fortbildungs-Programm (DFP) werden die von deutschen Landesärztekammern anerkannten Fortbildungspunkte aufgrund der Gleichwertigkeit im gleichen Umfang als DFP-Punkte anerkannt (§ 14, Abschnitt 1, Verordnung über ärztliche Fortbildung, Österreichische Ärztekammer (ÖÄK) 2013).

### Hinweise zur Teilnahme:

- Die Teilnahme an dem zertifizierten Kurs ist nur online auf [www.springermedizin.de/cme](http://www.springermedizin.de/cme) möglich.
- Der Teilnahmezeitraum beträgt 12 Monate. Den Teilnahmeschluss finden Sie online beim Kurs.
- Die Fragen und ihre zugehörigen Antwortmöglichkeiten werden online in zufälliger Reihenfolge zusammengestellt.

- Pro Frage ist jeweils nur eine Antwort zutreffend.
- Für eine erfolgreiche Teilnahme müssen 70% der Fragen richtig beantwortet werden.
- Teilnehmen können Abonnenten dieser Fachzeitschrift und e.Med- und e.Dent-Abonnenten.

**? Welche Aussage trifft bei Antisynthesyndrom (ASyS) zu?**

- Bei ASyS können kapillarmikroskopische Muster vorkommen, die ähnlich zu den SSc(systemische Sklerose)-Mustern sind.
- Verzweigungen und Ektasien kommen bei ASyS nie vor.
- Ein Kapillarverlust kommt bei ASyS nie vor.
- Typischerweise kommen bei ASyS verkürzte und verschmälerte Kapillaren vor.
- Die Kapillarmikroskopie kann bei Patienten mit ASyS nicht durchgeführt werden.

**? Welche Aussage zur Abbildung der kapillarmikroskopischen Bilder der Autoren (Abb. 1a–d) trifft zu?**

- Es sind Blutungen sichtbar.
- Es sind Torquierungen sichtbar.
- Es sind Büschelkapillaren sichtbar.
- Es sind Megakapillaren sichtbar.
- Es sind avaskuläre Areale vorhanden.