

## 肾活检病理检查报告书

标本条码： 0133763011 医院： 广东省人民医院-肾内科 病理号： KB1719929  
病人姓名： 科室： 肾内一区 门诊/住院号P740198  
性别： 女 房/床号： 45床 申请医生：  
年龄： 71 岁 接收日期： 2017-06-27 23:48:46 医生电话： 83827812-61421  
项目名称： 常规肾脏病理检查 患者电话：  
送检材料： 肾脏组织  
临床诊断： 肾病综合征：糖肾？高血压肾病？

## 大体描述：

- 1：中性甲醛固定的条索状灰白色组织二条，长约（0.5cm、1.1cm）取一盒全用作光镜检查；
- 2：荧光保存液固定的条索状灰白色组织一条，长约（0.2cm）取一盒全用作免疫荧光检查；
- 3：中性戊二醛固定的条索状灰黄组织二条，长约（0.1cmX2）取一盒全用作电镜检查。

## 光镜描述

送检肾穿刺组织常规做HE、PAS、PASM、Masson染色，主要为肾皮质，可见32个肾小球，其中5个肾小球球性硬化。

其余肾小球系膜细胞和基质轻-中度弥漫性增生，部分系膜区以基质增生更为明显，毛细血管襻开放，外观显僵硬，基底膜增厚，可见少量钉突样结构，上皮可见嗜复红蛋白沉积，未见纤维素样坏死，未见白金耳样结构，壁层上皮细胞无增生，未见新月体形成。

肾小管上皮细胞空泡及颗粒变性，灶状萎缩（萎缩面积约15%），肾间质灶状炎症细胞浸润伴轻度纤维化，小动脉管壁增厚，内膜纤维化，管腔狭窄。

免疫荧光： 肾小球数 2 个

抗体种类：

IgG: +++ IgM: 阴性 IgA: 阴性 C3: + C1q: 阴性

沉积部位：弥漫、球性、毛细血管襻

沉积方式：细颗粒状

## 病理诊断：

综合光镜、免疫荧光及电镜检查：

符合 期膜性肾病。

注：电镜下可见基底膜均质增厚，结合临床，考虑为合并糖尿病肾病。

The manifestation of light microscope, immunofluorescence and electron microscope supported the diagnosis of membranous nephropathy stage II.

Electron microscopy showed the homogeneous thickening of basement membrane, which supported the diagnosis of diabetic nephropathy in accordance with clinical manifestations.

本检测仅对来样负责。如果对结果有疑义，请在收到结果后7个工作日内与我们联系，多谢合作！

报告医师：

审核：

报告日期： 2017-06-30 13:15:52



GZ17883970482046

## 肾活检病理检查报告书图片页

标本条码： 0133763011

医院： 广东省人民医院-肾内科

病理号： KB1719929

病人姓名：

门诊/住院号 P740198

性别： 女

科室： 肾内一区

房/床号： 45床

年龄： 71 岁

接收日期： 2017-06-27 23:48:46

申请医生：

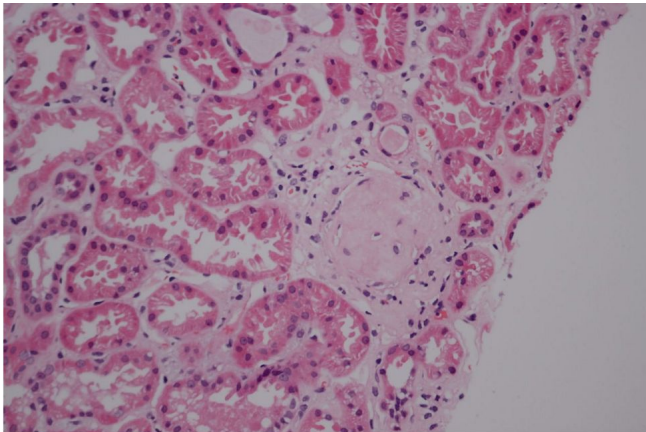
项目名称： 常规肾脏病理检查

医生电话： 83827812-61421

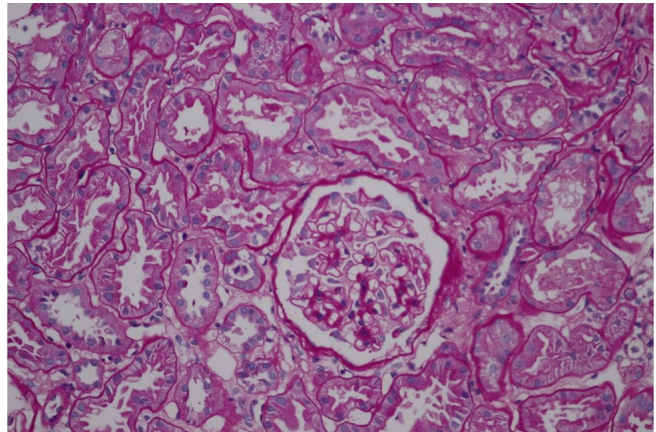
送检材料： 肾脏组织

患者电话：

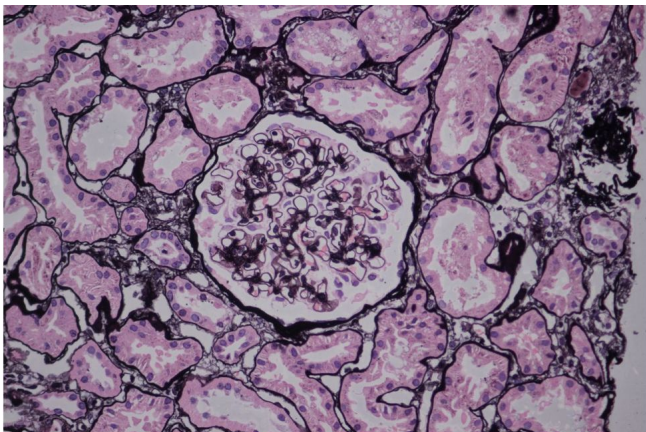
临床诊断： 肾病综合征：糖肾？高血压肾病？



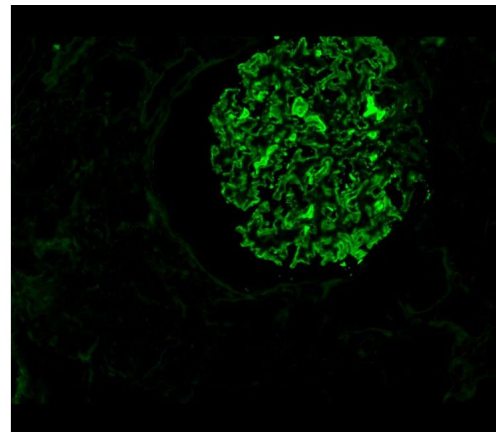
HE见硬化的肾小球



PAS见系膜细胞和基质增生



PASM见基底膜增厚，可见少量钉突样结构



免疫荧光见IgG沉积

本检测为科研检测且仅对来样负责。如果对结果有疑义，请在收到结果后7个工作日内与我们联系，多谢合作！

报告医师：

主检实验室：广州金域



GZ17883970482046

报告日期： 2017-06-30 13:15:52

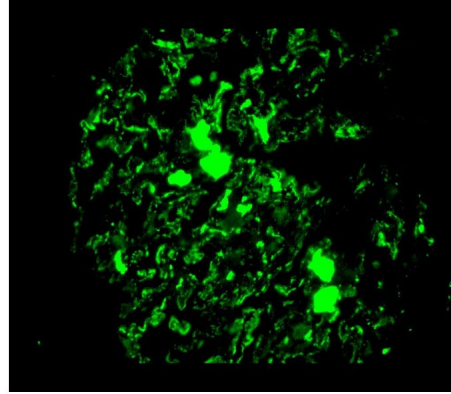
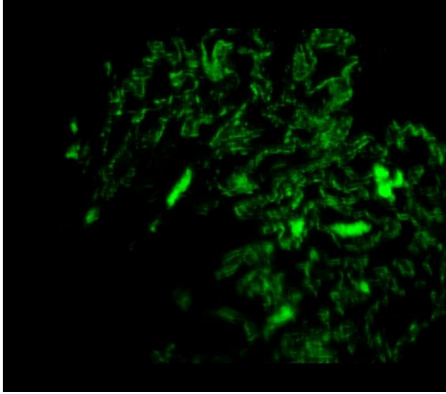
## 病理诊断报告书

标本条码： 0133763011 医院： 广东省人民医院-肾内科  
病人姓名： 科室： 肾内一区 病理号： KB1719929  
性别： 女 房/床号： 45床 门诊/住院号： P740198  
年龄： 71 岁 接收时间： 2017-06-27 23:48:46 申请医生：  
项目名称： 免疫荧光15项 医生电话： 83827812-61421  
送检材料： 肾脏组织 患者电话：  
临床诊断： 肾病综合征：糖肾？高血压肾病？

## 大体描述：

- 1：中性甲醛固定的条索状灰白色组织二条，长约（0.5cm、1.1cm）取一盒全用作光镜检查；
- 2：荧光保存液固定的条索状灰白色组织一条，长约（0.2cm）取一盒全用作免疫荧光检查；
- 3：中性戊二醛固定的条索状灰黄组织二条，长约（0.1cmX2）取一盒全用作电镜检查。

## 镜下描述（主要病变）：



## 诊断意见：

免疫荧光：IgG1：阴性，IgG2：阴性，IgG3：+，IgG4：+++，PLA2R：+，：+，：+，AA：阴性，HBsAg：阴性，HBcAg：阴性，HBeAg：阴性，Fib：阴性，ALB：可见肾小管重吸收小滴，C4d：阴性，TASD7A：阴性。

## 肾活检病理检查电镜报告书

标本条码： 0133763011	医院： 广东省人民医院-肾内科	病理号： KB1719929
病人姓名：	科室： 肾内一区	门诊/住院号 P740198
性别： 女	房/床号： 45床	申请医生：
年龄： 71 岁	接收日期： 2017-06-27 23:48:46	医生电话： 83827812-61421
项目名称： 普通透射电镜检查与诊断		患者电话：
送检材料： 肾脏组织		医院标识：
临床诊断： 肾病综合征：糖肾？高血压肾病？		

## 大体描述：

- 1：中性甲醛固定的条索状灰白色组织二条，长约（0.5cm、1.1cm）取一盒全用作光镜检查；
- 2：荧光保存液固定的条索状灰白色组织一条，长约（0.2cm）取一盒全用作免疫荧光检查；
- 3：中性戊二醛固定的条索状灰黄组织二条，长约（0.1cmX2）取一盒全用作电镜检查。

## 电镜描述：

肾小球：镜下检测到1个肾小球。毛细血管内皮细胞明显空泡变性，个别管腔内可见红细胞聚集，无明显内皮细胞增生，毛细血管襻开放。肾小囊壁层无明显增厚，壁层细胞空泡变性，无明显增生。

基底膜：**轻度均质增厚**，厚度达1300nm。

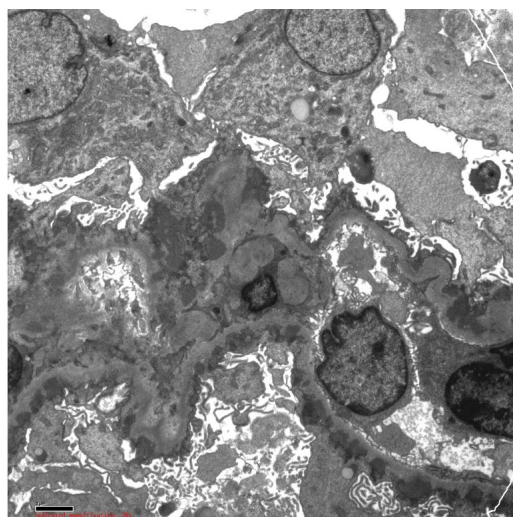
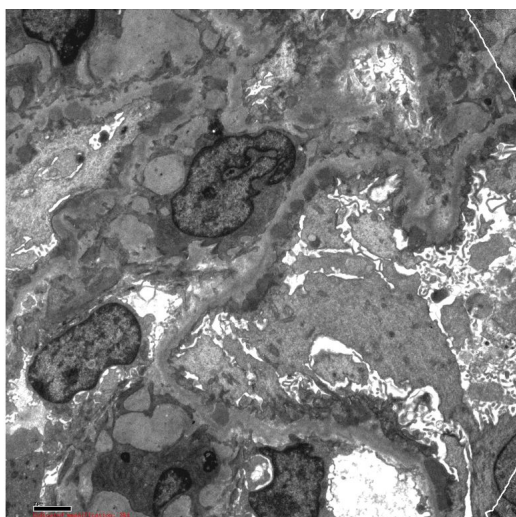
脏层上皮细胞：上皮细胞肿胀，空泡变性。足突弥漫融合。

上皮下、基底膜内多量电子致密物沉积。

系膜区：系膜细胞和基质增生，未见电子致密物沉积。

肾小管-间质：肾小管上皮细胞空泡变性。肾间质无特殊病变。

肾间质血管：个别毛细血管管腔内见红细胞聚集，小动脉未见病变。



## 电镜诊断或印象：

综合光镜、免疫荧光及电镜检查：

符合 期膜性肾病。

注：电镜下可见基底膜均质增厚，结合临床，考虑为合并糖尿病肾病。

本检测仅对来样负责。如果对结果有疑义，请在收到结果后7个工作日内与我们联系，多谢合作！

报告医师：

审核：

报告日期： 2017-06-30 13:17:02



GZ17883970616545

The manifestation of light microscope, immunofluorescence and electron microscope supported the diagnosis of membranous nephropathy stage II.

Electron microscopy showed the homogeneous thickening of basement membrane, which supported the diagnosis of diabetic nephropathy in accordance with clinical manifestations.